

## PARALISIS DE BELL, EN LACTANTE

Irina Selyukova M.D. Msc.

UACA - Cátedra de Morfología

Mayela García Ugalde MSc.

UACA - Cátedra de Morfología

Ma. Antonieta Valdés E. D.D.S., MSc.

UCR - Departamento de Anatomía

### PARALISIS FACIAL DE BELL EN LACTANTE

#### CASO CLINICO

Un lactante de 5 meses de edad fue atendido en consulta por primera vez el 10 de abril de 1989.

Presentaba fiebre de 40 °C. de tres días de evolución inapetencia, y vómitos ocasionales después de mamar. El examen físico reveló taquicardia, faringe edematosa enrojecida, torsión de la boca al llorar hacia el lado izquierdo.

Diagnóstico : infección respiratoria aguda moderada, farangitis viral y parálisis facial. Dos días después fue atendido en el Hospital Nacional de Niños, donde fue confirmado el diagnóstico de parálisis facial. Fue referido a tratamiento de fisioterapia.

El 14 de abril de 1989 se examina nuevamente: presenta fiebre, faringitis, en el tronco erupciones puntiformes ligeramente elevadas del mismo color de la piel. Al llorar se observa desviación del modiolos

izquierdo que está a un nivel más alto que el derecho ( ver foto ).

20 de abril de 1989 : el niño se encuentra afebril, siempre con desviación del modiolos derecho al llorar. Además se observa que el ojo derecho permanece abierto cuando llora. La erupción había desaparecido.

2 de mayo de 1989 : afebril, en muy buen estado general. Al sonreír ambos modiolos están al mismo nivel pero al llorar había desviación del modiolos izquierdo. Tenía dificultades para succionar. "Se ahoga cuando mama", refirió su madre.

Sigue en tratamiento de fisioterapia.

2 de junio 1989 : el examen revela recuperación completa.

### ANATOMIA FUNCIONAL DEL NERVIOS FACIAL (VII PAR CRANEAL)

El nervio facial es un nervio compuesto que posee un componente sensorial llamado nervio cuerda del tímpano y un componente motor, que es la raíz más

importante desde el punto de vista clínico. (1)

Las dos raíces aparecen caudales al puente, lateral al receso entre la oliva y el pedúnculo cerebral inferior. La porción motora es medial y la porción sensorial se relaciona lateralmente con el nervio vestíbulo coclear. Se dirige al meato auditivo interno, continuando anterior y ligeramente lateral hasta alcanzar el ganglio geniculado formando un ángulo marcado; dobla posterior y lateralmente a nivel superior hasta el oído medio, pasando al canal del facial excavado en la porción petrosa del hueso temporal; emerge del cráneo por el foramen estilomastoideo. ( 3,4,9 )

El nervio facial inerva todos los músculos derivados del segundo arco branquial, no importa donde estén localizados, pero también contiene fibras secretoras parasimpáticas para las glándulas, sublingual, submandibular y lacrimal; para las mucosas oral y nasal, faringe y fibras sensitivas para el paladar y los dos tercios anteriores de la lengua ( nervio petroso mayor, nervio cuerda del tímpano ).

El núcleo motor origina la mayoría de las fibras motoras del facial, se encuentra ubicado profundamente en la porción caudal del pons, en el tercio caudal de la porción ventrolateral del tegmento pontino. Este núcleo representa la columna "branquial eferente". Es un complejo núcleo de pequeños grupos de células nerviosas ( lateral, intermedio y medial ).

Como resultado de investigaciones se ha estimado, que el subnúcleo lateral inerva la musculatura bucal; el intermedio envía axones a las ramas, temporal, orbital y cigomaticofacial; el subnúcleo medial a las ramas auricular posterior y cervical e incluso a la rama estapedial. ( 8,9 )

Después de su salida por el foramen estilomastoideo da una rama combinada para el vientre posterior del músculo digástrico y el músculo estilomastoideo; luego se divide en el centro de la glándula parótida y puede seguir varios patrones, pero invariablemente forma una "y" de cuyos dos troncos se distribuyen las

cinco ramas: temporal, cigomática, bucal, mandibular y cervical.

## LESION DEL NERVI FACIAL

La parálisis nervio facial es comunmente unilateral y puede darse por:

**I. - Lesión supranuclear**, de las fibras corticonucleares vía lóbulo frontal al núcleo facial y generalmente forma parte de una hemiplejía.

**II. - Lesión nuclear o infranuclear:** que involucra las neuronas motoras inferiores.

Los efectos de una lesión nuclear o infranuclear varían según el punto donde se ubique la lesión. Si el núcleo facial o fibras nerviosas en el pons están involucradas y como los músculos están representados en grupos celulares en el núcleo, el grado de lesión depende del grado de células involucradas. y será de tipo ipsilateral. Los síntomas serán idénticos que cualquier lesión más periférica. ( 4,9 )

A niveles superiores puede involucrar el núcleo del abducen, del trigémino, el tracto espinotalámico, etc.

Debido a la proximidad de la raíz sensitiva y del nervio vestibulococlear, lesiones en la fosa craneal posterior o en el meato acústico interno, se ven acompañadas de pérdida del gusto en los dos tercios anteriores de la lengua y sordera del mismo lado de la lesión. ( 7,9 )

La causa más común de la parálisis facial es la inflamación del nervio cerca del foramen estilomastoideo, llamada parálisis de Bell ( parálisis facial periférica, prosopoplejía ). ( 4,9 )

Su causa no es muy clara; podría darse por enfriamiento de la cara, infecciones del oído medio, tumores, fracturas, meningitis, hemorragia, enfermedades infecciosas y otros trastornos menos

frecuentes. Es el resultado de edema y compresión de las fibras en el canal facial o en el foramen estilomastoideo. Si la lesión es completa los músculos faciales serán igualmente afectados ( 4,5,7,9 ).

Setenta y cinco porciento de todas las lesiones del nervio facial quedan dentro de este grupo. La parálisis de Bell puede ocurrir a cualquier edad, pero es ligeramente más común en el grupo de edades de veinte a cincuenta. Al intentar cerrar los párpados puede verse que el globo ocular del lado afectado gira hacia arriba ( fenómeno de Bell ). ( 4,7 )

## SINTOMAS Y SIGNOS

Estos dependen de la localización de las lesiones como sigue:

Lesión fuera del agujero estilomastoideo de asimetría facial ( los signos aparecen en el lado afectado): la boca pierde forma y puede irse al lado contrario; por inmovilidad de la zona afectada, el alimento se colecta entre los carrillos y las encías, y se pierde la sensibilidad facial profunda. El paciente no puede silbar, parpadear, cerrar su ojo, ( la fisura palpebral es más ancha de lo normal ) arrugar la frente.

El ala nasal no se mueve; ocurre lagrimeo si el ojo no está protegido. La parálisis es del tipo flácido de motoneurona inferior ( MNI ), la reacción degenerativa aparece en 10 a 14 días, según la extensión del daño. ( 1,2,4,7 )

## DISCUSION

Este es un caso infrecuente de parálisis facial aguda de Bell, del lado derecho, en un niño de cinco meses de edad, de etiología viral, ( Citomegalovirus ) dada la presencia de fiebre y exantema transitorio en el tronco.

El Test de funcionalidad muscular en menores

de 2 años no es de gran utilidad en el diagnóstico. Es importante el relato de la madre quien observó en el niño dificultades de succión.

Los signos encontrados en los músculos de la expresión facial nos permiten confirmar el diagnóstico de parálisis facial aguda de Bell además que la lesión se localiza en la porción distal del canal facial o, en la salida del foramen estilomastoideo. En este caso no se puede precisar lesiones del nervio cuerda del tímpano y nervio petroso, por la dificultad de exploración en lactantes de 5 meses.

En la lectura revisada los casos de parálisis facial reportados todos son mayores de 12 meses de edad.

La parálisis de Bell es rara en la infancia y cuando se presenta sugiere la posibilidad de una neoplasia intracraneal ( 5 ).

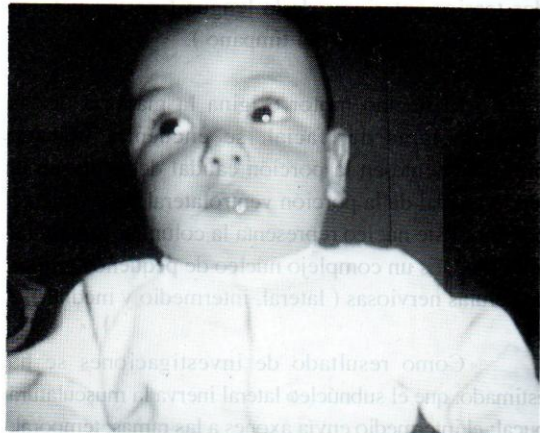


FOTO N° 1

Paciente lactante de cuatro meses, piel blanca, cara armónica en los tercios superior, medio e inferior. Medidas craneales y cefálicas compatibles con la edad, aspecto sano. Línea interciliar alterada, caja derecha 1 cm. por debajo de la línea superciliar, ptosis palpebral. Falta de tonicidad en la mejilla derecha, apreciable desvío del músculo orbicular inferior hacia la izquierda. Mentón normal.

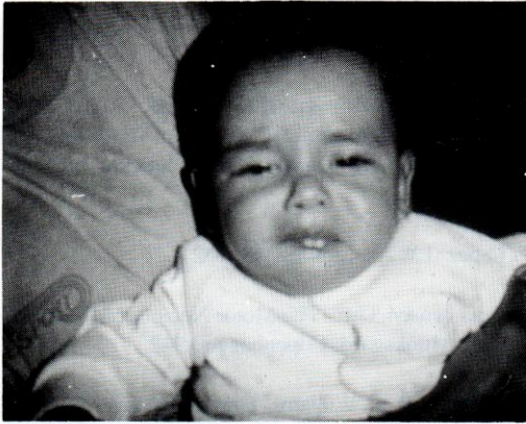


FOTO N° 2

Mismo paciente de la foto N° 1 : Fascies de llanto, músculo frontal, lado derecho más bajo a nivel de la ceja. Plano de Franforkt ligeramente descendido en el lado derecho. Músculo orbicular inferior de la boca, desviado hacia la izquierda. En el área mentoniana no se observan alteraciones.

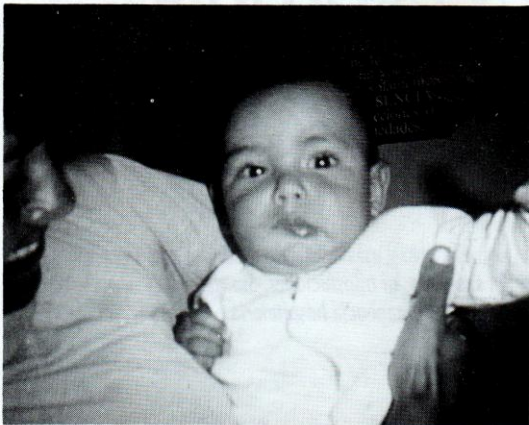


FOTO N° 3

Alteraciones compatibles con parálisis facial observables en el músculo orbicular de los labios, con desviación de la comisura labial a la izquierda.

## RESUMEN

Se presenta un caso muy infrecuente de parálisis facial periférica (de Bell) en un lactante de 5 meses de edad.

La anamnesis y el examen general no aportan antecedentes de malformaciones ni traumatismo.

Se observa un cuadro de infección respiratoria aguda de origen viral.

En la exploración física se observaron signos de parálisis facial de Bell, a nivel de la comisura labial, región superciliar y palpebral del lado derecho de la cara.

El paciente recibió tratamiento de fisioterapia durante dos meses logrando una recuperación total.

## SUMMARY

A very rare case of peripheral facial paralysis is presented in a five - months old suckling.

The anamnesis and the general examination did not show any signs of malformation nor of traumas, but rather and acute respiratory infection and a moderate febrile state.

In the physical exploration, signs of Bell's facial paralysis were observed, at the level of the labial commissure, superciliary and palpebral region of the right side of the face.

The patient received physiotherapy treatment during two months, and full recovery was achieved.

## BIBLIOGRAFIA

1. Barry Murray. El Sistema Nervioso Humano. Editorial Harla 4a. Ed. P. 149. México.
2. Bouloche, J; Slin, S; B, Le Lye. Isolated acute peripheral facial paralysis in children. Etiological and prognostic study. Arch. Fr. Pediatr. 50 (5): 387-9. 1993
3. Graff, R.C. A Text book of Human Anatomy a Wiley Medical Publication N.Y. 1979.
4. Chusid G. Joseph. Neuroanatomía Correlativa y Neurología Funcional. Ed. El Manual Moderno 7 Ed. p. 136. México D.F. 1987.
5. Frank, R. Ford. Diseases of the nervous system in infancy children and adolescence. Charles Thomas Publisher 4a. Ed. 1960.
6. Inamura, H. Hoyagi; M.H. Tojima. Facial nerve palsy in children: clinical aspects of diagnosis and treatment. Acta Otolaryngol Suppl. Stockh. 511: 150-2. 1994.
7. Papez, J.W. Neurology, 43, 1927.
8. Vraa-Jensen, G.F. The Motor Nucleus of the Facial Nerve. Munksgard, Copenhagen 1942.
9. Warwick, R. P. Williams. Gray's Anatomy. Saunders Company, 35th. British edition Philadelphia 1973.