

# Síndrome de neoplasia endocrina múltiple

## (Multiple endocrine neoplasia syndrome)

David Ricardo Guillén-Saborío<sup>1</sup>, Alejandro Cob-Guillén<sup>2</sup>

### Resumen

Las neoplasias endocrinas múltiples son síndromes hereditarios raros, algunos con potencial maligno. La neoplasia endocrina múltiple tipo 2B se caracteriza por formación de tumores como el carcinoma medular de tiroides y el feocromocitoma y por síntomas asociados. El carcinoma medular de tiroides suele ser el primer tumor en aparecer y es la causa más común de muerte en estos pacientes. Esta neoplasia maligna es particularmente agresiva en neoplasia endocrina múltiple tipo 2B y puede ocurrir en la infancia.

Se presenta el caso de una paciente femenina de 19 años quien a los 9 meses de edad inició con edema bipodálico, estreñimiento y distensión abdominal. A los 6 años, se le realizó una tiroidectomía total bilateral seguida de tratamiento con radioyodo. La biopsia de la glándula tiroides reveló un carcinoma papilar de tiroides oncocítico poco diferenciado. A los 16 años, una ecografía de cuello reportó múltiples nódulos en el lecho tiroideo. Se realizó una biopsia por aspiración con aguja fina guiada por ultrasonido, cuyos hallazgos citológicos fueron compatibles con carcinoma, probablemente de tipo medular. Se llevó a cabo una disección lateral izquierda con biopsia de múltiples nódulos que confirmó el diagnóstico de carcinoma medular de tiroides. Se identificaron signos fenotípicos característicos de neoplasia endocrina múltiple tipo 2B, incluyendo ganglioneuromas en mucosa oral y hábito marfanoides. El estudio genético confirmó la presencia de la mutación M918T en el protooncogén RET. Como parte del abordaje integral se realizó tamizaje para feocromocitoma. Hasta la fecha, la paciente no ha presentado signos de feocromocitoma ni de hiperparatiroidismo.

**Descriptores:** carcinoma medular, MEN2B, neoplasia endocrina múltiple tipo 2B, proteínas proto-oncogénicas c-ret, feocromocitoma.

### Abstract

Multiple endocrine neoplasias are rare inherited syndromes, some with malignant potential. Multiple endocrine neoplasia type MEN2B is characterized by tumor formation such as medullary thyroid carcinoma, pheochromocytoma, and associated symptoms. Medullary thyroid carcinoma is usually the first tumor to appear and is the most common cause of death in these patients. This malignancy is particularly aggressive in MEN2B and can occur in childhood. Current American Thyroid Association guidelines recommend thyroidectomy in the first year of life.


We present the case of a 19-year-old female patient with symptoms since she was 9 months old, presented with bipodalic edema, constipation, and abdominal distension. At 6 years of age, she underwent a bilateral total thyroidectomy followed by radioiodine

#### Afiliación Institucional:

<sup>1</sup>Investigador independiente, San José, Costa Rica. guillendavid21@gmail.com

 0009-0004-9128-384X

<sup>2</sup>Hospital San Juan de Dios, Endocrinología, San José, Costa Rica. alejandro.cobg@gmail.com

 0000-0003-2826-5265

#### Abreviaturas:

CMT; carcinoma medular de tiroides. HNN; Hospital Nacional de Niños, San José, Costa Rica.

MEN2; neoplasia endocrina múltipl. PAAF; biopsia por aspiración con aguja fina.

#### Declaración de conflictos de interés:

Los autores declaran que no existe ningún conflicto de intereses que pueda percibirse como perjudicial para la imparcialidad de esta revisión.

✉ guillendavid21@gmail.com



Esta obra está bajo una licencia internacional: Creative Commons Atribución-NoComercial-CompartirIgual 4.0.

treatment. A thyroid biopsy revealed a poorly differentiated oncocytic papillary thyroid carcinoma. At 16 years of age, a neck ultrasound reported multiple nodules in the thyroid bed. An ultrasound-guided fine-needle aspiration biopsy was performed, the cytological findings of which were consistent with carcinoma, probably medullary. A left lateral dissection was performed with a biopsy of multiple nodules, confirming the diagnosis of medullary thyroid carcinoma. Phenotypic signs characteristic of MEN2B were identified, including ganglioneuromas in the oral mucosa and a marfanoid habitus. Genetic testing confirmed the presence of the M918T mutation in the RET proto-oncogene. As part of a comprehensive approach, screening for pheochromocytoma was performed. To date, the patient has not presented any signs of pheochromocytoma or hyperparathyroidism.

**Keywords:** medullary carcinoma, MEN2B, multiple endocrine neoplasia type 2B, proto-oncogene proteins c-ret, pheochromocytoma.

**Fecha de recibido:** 11, febrero, 2025

**Fecha de aceptado:** 15, junio, 2025

La neoplasia endocrina múltiple tipo 2 (MEN2) es un síndrome hereditario de cáncer de transmisión autosómica dominante, causado por una mutación en el protooncogén RET ubicado en el cromosoma 10<sup>1,2</sup>. Existen dos entidades clínicas distintas: MEN2A y MEN2B. MEN2A se asocia con carcinoma medular de tiroides (CMT), feocromocitoma e hiperparatiroidismo, primario principalmente; mientras que MEN2B se caracteriza por carcinoma medular de tiroides, feocromocitoma, ganglioneuromatosis del tracto digestivo y anomalías musculoesqueléticas y oftalmológicas<sup>1,3</sup>. En ambos síndromes, se produce una formación de tumores multicéntricos en todos los órganos en que se expresa el protooncogén RET. La tiroides, la paratiroides y las glándulas suprarrenales corren el riesgo de desarrollar tumores que pueden reducir la esperanza y la calidad de vida. El excelente pronóstico del CMT esporádico y hereditario diagnosticado en su etapa más temprana recalca la importancia de su diagnóstico oportuno.<sup>2</sup>

El CMT ocurre en casi todos los pacientes con MEN2B. El tumor se desarrolla a una edad más temprana y presenta un comportamiento más agresivo que en MEN2A. La cirugía con frecuencia no es curativa. Por ello, el diagnóstico precoz y la prevención son cruciales. En pacientes con MEN2B identificado mediante cribado genético<sup>2</sup> puede estar indicada la tiroidectomía en el período neonatal. El feocromocitoma ocurre en aproximadamente el 50% de los pacientes con MEN2B. El síndrome de MEN2B también incluye neuromas mucosos que por lo general afectan los labios y la lengua, así como ganglioneuromas intestinales<sup>2</sup>. Su prevalencia se estima en 0,9 a 1,65 casos por cada millón de habitantes, con una incidencia de 1,4 a 2,6 casos por millón de nacidos vivos por año<sup>4</sup>.

La gran mayoría de pacientes con MEN2B desarrolla mutaciones de novo y no tiene antecedentes heredofamiliares de importancia. Una descripción detallada

del fenotipo, relacionada con la edad, puede contribuir a reconocer a estos pacientes antes de que desarrollen un CMT avanzado y de mal pronóstico. Por ello, el diagnóstico precoz es fundamental, ya que esto puede repercutir positivamente en la supervivencia general. El objetivo de esta presentación es ofrecer información a médicos generales de atención primaria y pediatras acerca de las características clínicas de la neoplasia endocrina múltiple (MEN), con el fin de fortalecer su conocimiento y favorecer la identificación temprana de esta patología. Además, se busca resumir las principales actualizaciones del abordaje diagnóstico y terapéutico de la neoplasia endocrina múltiple y destacar la importancia de su diagnóstico temprano para el impacto positivo en la supervivencia general.

---

## Caso clínico

---

Se presenta el caso de una paciente femenina, de 19 años, con diagnóstico confirmado de neoplasia endocrina múltiple tipo 2B (MEN2B), portadora de la mutación RET M918T, quien actualmente se encuentra en seguimiento en el Servicio de Endocrinología del Hospital San Juan de Dios, Costa Rica.

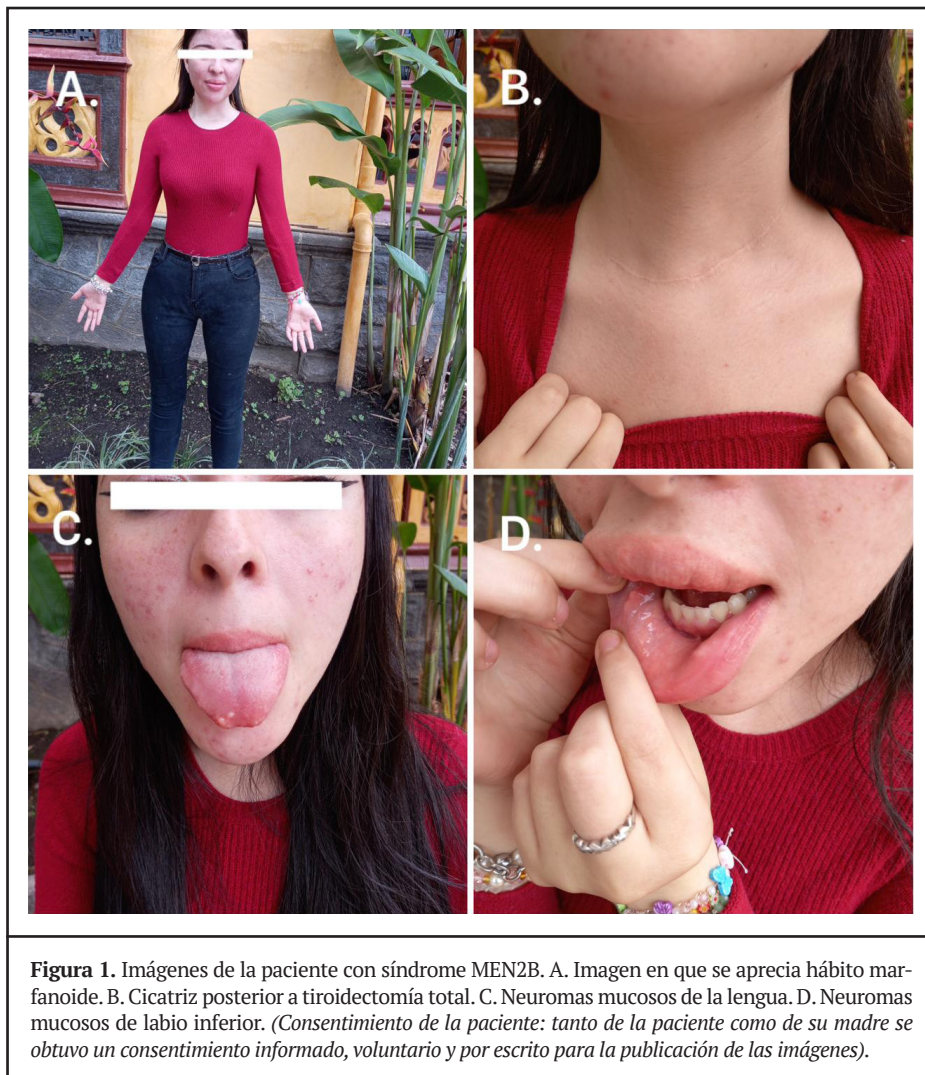
Según refiere la madre de la paciente, los primeros síntomas atribuibles a MEN se presentaron a los 9 meses de edad, cuando desarrolló edemas en miembros inferiores. En ese momento, la niña fue valorada en el Hospital Nacional de Niños (HNN) y se le diagnosticó una desnutrición proteico-calórica, tipo kwashiorkor, que se atribuyó a disminución en la ingesta de alimentos. Posteriormente, durante un control en el primer nivel de atención, en que se le valoró por estreñimiento y distensión abdominal, fue nuevamente referida al HNN e internada. A pesar de realizar diversos estudios, no se logró establecer el diagnóstico de fondo.

A los 6 años de edad (en el 2011), una enfermera del centro de salud palpó nódulos tiroideos durante un control rutinario, lo que motivó su referencia al HNN para su valoración. Una ecografía de cuello confirmó la presencia de nódulos tiroideos y, el 3 de agosto de 2011, se le realizó una tiroidectomía total bilateral, seguida de tratamiento con radioyodo. La biopsia de la glándula tiroides reveló un carcinoma papilar de tiroides oncocítico poco diferenciado, sin haberse identificado aún una mutación genética asociada. A partir de los 13 años, continuó su seguimiento en el Hospital San Juan de Dios.

Durante una cita de control en el año 2021, una ecografía de cuello reportó múltiples nódulos en el lecho tiroideo. Se realizó una biopsia por aspiración con aguja fina (PAAF) guiada por ultrasonido, cuyos

hallazgos citológicos fueron compatibles con carcinoma, probablemente de tipo medular, destacando células con núcleos agrandados, cromatina granular y morfología atípica. Ante estos hallazgos, se llevó a cabo una disección lateral izquierda con biopsia de múltiples nódulos y se identificó un nódulo mayor de 2 cm x 1,5 cm y compromiso tumoral en 16 de 30 ganglios linfáticos, lo que confirmaba el diagnóstico de CMT.

Durante la evaluación clínica posterior a la segunda cirugía, se identificaron signos fenotípicos característicos de MEN2B, incluyendo ganglioneuromas en mucosa oral y hábito marfanoide (Figura 1). Además, la paciente refirió antecedentes de estreñimiento crónico y displasia de cadera. No se documentaron antecedentes familiares relevantes.



Dada la sospecha clínica, se solicitó un estudio genético que confirmó la presencia de la mutación M918T en el protooncogén RET. Como parte del abordaje integral, se realizó tamizaje para feocromocitoma, el cual ha sido negativo hasta la fecha.

Actualmente, la paciente se encuentra en seguimiento regular en el Servicio de Endocrinología. La ecografía de control del año 2023 reportó un granuloma en el lecho quirúrgico sin evidencia de recidiva y, en el 2024, una tomografía computarizada no mostró

lesiones compatibles con enfermedad activa, además, las catecolaminas fueron negativas y los niveles de calcitonina se han mantenido en descenso.

---

## Discusión

---

Se debe sospechar neoplasia endocrina múltiple tipo 2 (MEN2) en cualquier paciente con CMT o feocromocitoma, particularmente cuando los tumores ocurren a una edad joven (<35 años), cuando son multicéntricos o cuando más de un miembro de la familia está afectado<sup>2</sup>. Los pacientes con MEN2B presentan características extraendocrinas universales, principalmente deficiencia intestinal debido a ganglioneuromatosis intestinal difusa, además de neuromas mucosos y hábito corporal marfanoide, caracterizado por facies estrecha y larga, pie cavo, *pectus excavatum*, paladar arqueado, escoliosis, deslizamiento de la cabeza femoral, epífisis y aracnodactilia con cierta atrofia muscular<sup>5</sup>.

La patogénesis de MEN2B implica el protooncogén (RET). Este gen codifica un receptor tirosina quinasa transmembrana que activa múltiples vías, lo que promueve el crecimiento y la proliferación celular.

La prueba genética inicial para el paciente con el fenotipo MEN2B debe ser para la mutación del codón RET M918T en el exón 16 y, si es negativa, para la mutación A883F en el exón 15. Si no se identifican mutaciones, se debe secuenciar toda la región codificante de RET<sup>2</sup>.

En pacientes con MEN2B, el CMT a menudo se manifiesta durante la infancia y es muy agresivo, metastatizando a los ganglios linfáticos regionales y más allá<sup>5</sup>. Aproximadamente el 95% de los pacientes con MEN2B presentan mutaciones de la línea germinal del protooncogén RET del exón 16 (codón pM918T) y menos del 5% tienen mutaciones de la línea germinal del exón 15 de RET (codón pA883F)<sup>5</sup>.

El diagnóstico de CMT generalmente se realiza después de una PAAF en un paciente que tiene un nódulo tiroideo solitario<sup>6</sup>. El CMT puede propagarse por invasión local o metástasis dentro del cuello o a distancia. Cuando se diagnostica mediante PAAF, está indicada la ecografía del cuello para buscar afectación de los ganglios linfáticos cervicales<sup>6</sup>.

La mayoría de pacientes requieren una evaluación bioquímica para detectar tumores coexistentes (particularmente feocromocitoma e hiperparatiroidismo) antes de la tiroidectomía. Para pacientes con estado mutacional de RET desconocido y para pacientes que tienen una mutación de RET de línea terminal, se mide calcio sérico (para descartar hiperparatiroidismo que requiera intervención quirúrgica concomitante) y metanefrinas fraccionadas en plasma (como examen inicial de feocromocitoma)<sup>6</sup>.

En la presentación clínica, existen varias asociaciones de signos clínicos en un paciente, cuya presencia debe incitar al médico a medir un nivel de calcitonina y realizar pruebas genéticas para MEN2B. El reconocimiento temprano de estos signos debería permitir la tiroidectomía a una edad más temprana y, en teoría, conducir a mejores resultados.<sup>4</sup>

El fenotipo esquelético generalmente incluye una expresión variable de un hábito corporal marfanoide, caracterizado por una alta estatura, largas extremidades, cara delgada y alargada y aracnodactilia de los dedos de manos y pies. También pueden observarse anomalías esqueléticas, como lordosis, cifosis, escoliosis, hipermovilidad articular y deslizamiento de la epífisis capital femoral<sup>4</sup>.

Los neuromas mucosos pueden ser evidentes al nacer en muchos pacientes con MEN2B. Se describen como múltiples pápulas blandas pequeñas en o alrededor de la cavidad bucal, incluida la punta de la lengua y los labios, en la mucosa nasal y laríngea y en las conjuntivas. Aparecen como múltiples nódulos indoloros, sésiles, de 2 a 7 mm y de color blanco<sup>4</sup>.

Los signos gastrointestinales, especialmente el estreñimiento, suelen representar la primera manifestación clínica inespecífica de MEN2B. La intolerancia alimentaria se puede observar en la infancia. Los problemas gastrointestinales se deben a una ganglioneuromatosis intestinal difusa y al desarrollo final del megacolon<sup>4</sup>. La biopsia rectal puede conducir al diagnóstico de ganglioneuromatosis intestinal<sup>4</sup>.

La cirugía es la única cura para el CMT. En pacientes con MEN2, la intervención quirúrgica indicada es la tiroidectomía profiláctica, la cual debe realizarse en una fase temprana y ser total, ya que el CMT suele presentar crecimiento multifocal y bilateral del CMT<sup>1</sup>.

La Asociación Americana de Tiroides recomienda la tiroidectomía antes del año de edad en pacientes con MEN2B con el objetivo de extirpar la tiroides antes que se produzca metástasis del CMT<sup>5</sup>. El alcance de la cirugía debe basarse en los datos clínicos disponibles, incluida la presencia de nódulos tiroideos o linfáticos anormales en el examen ecográfico y el nivel de calcitonina basal<sup>4</sup>.

La mortalidad de MEN2B se da principalmente por el estadio del CMT. Las tasas de supervivencia específica de la enfermedad a diez años para pacientes con CMT son del 98% para estadio I, 93% para estadio II, 87% para estadio III y 53% para pacientes con CMT estadio IV<sup>1</sup>. Se ha estimado una supervivencia global a 10 años del 64%<sup>1</sup>. Pacientes con MEN2A presentan un mejor pronóstico debido al inicio más temprano y un retraso en el diagnóstico del CMT en pacientes con MEN2B.<sup>1</sup>

El diagnóstico oportuno de MEN2B ofrece oportunidades para tomar decisiones preventivas y terapéuticas adecuadas que pueden cambiar la evolución natural de la enfermedad y sus complicaciones. Asimismo, permite la investigación adecuada de las enfermedades asociadas y un asesoramiento y evaluación apropiada de los familiares portadores de la mutación en el protooncogén RET. Incluso los pacientes con MEN2B que presentan características físicas típicas pueden no ser reconocidos adecuadamente y ser seguidos como casos esporádicos. La mayoría de pacientes serán asintomáticos al momento del diagnóstico, lo que hace necesario un seguimiento periódico en portadores asintomáticos. Todos los casos sospechosos de neoplasia endocrina múltiple, basados en características fenotípicas, deben someterse a una prueba molecular genética<sup>7</sup>.

---

### Referencias

---

1. Mathiesen JS, Effraimidis G, Rossing M, Rasmussen ÅK, Hoejberg L, Bastholt L, et al. Neoplasia endocrina múltiple tipo 2: Una revisión. *Semin Cancer Biol.*, 2022; 79:163–79. DOI: [10.1016/j.semcancer.2021.03.035](https://doi.org/10.1016/j.semcancer.2021.03.035)
2. Ball DW. Manifestaciones clínicas y diagnóstico de neoplasia endocrina múltiple tipo 2. En: Hu MI, editor. UpToDate [Internet]. Waltham, MA: UpToDate Inc.; 2023.
3. Redlich A, Lessel L, Petrou A, Mier P, Vorwerk P. Multiple endocrine neoplasia type 2B: Frequency of physical stigmata—Results of the GPOH-MET registry. *Pediatr Blood Cancer.* 2019;67, e28056. DOI: [10.1002/pbc.28056](https://doi.org/10.1002/pbc.28056)
4. Castinetti F, Moley J, Mulligan L, Waguespack SG. A comprehensive review on MEN2B. *Endocr Relat Cancer.* 2018;25: T29-T39. DOI: [10.1530/ERC-17-0209](https://doi.org/10.1530/ERC-17-0209)
5. Salazar-Vega J, Solís-Pazmiño P, Reyes C, Gálvez G, Granizo J, Pacheco R, et al. Multiple Endocrine Neoplasia Type 2B (MEN2B) delayed diagnosis: importance of opportune recognition of MEN2 Syndromes in pediatric thyroid cancer. *Rev Argent Endocrinol Metab.* 2019; 56:60–69.
6. Tuttle RM. Medullary thyroid cancer: Clinical manifestations, diagnosis, and staging. En: Hu MI, editor. UpToDate [Internet]. Waltham, MA: UpToDate Inc.; 2022
7. Amodru V, Taieb D, Guerin C, Romanet P, Paladino N, Brue T, Cuny T, Barlier A, Sebag F, Castinetti F. MEN2-related pheochromocytoma: current state of knowledge, specific characteristics in MEN2B, and perspectives. *Endocrine.* 2020; 69, 496-503. DOI: [10.1007/s12020-020-02408-z](https://doi.org/10.1007/s12020-020-02408-z)