

Vasculitis en la UCI “Una aproximación diagnóstica”

(Vasculitis in the ICU “A diagnostic approach”)

Juan Santiago Serna-Trejos¹, Carlos Andrés Castro-Galvis², Sandra Ximena Restrepo-Peña³,
Stefanya Geraldine Bermúdez-Moyano⁴, Edgardo Quiñones-Quiñones⁵

Resumen

Las vasculitis suponen un espectro de enfermedades del colágeno de etiología multifactorial, asociadas a la inflamación de la pared de los vasos, esta inflamación es potencialmente mortal de no tratarse en un lapso adecuado y guarda un gran potencial de complicaciones para generar morbilidad en el paciente que la padece. En este caso en particular se abordó la granulomatosis de Wegener (asociada a anticuerpos amcas), denominada también granulomatosis con poliangeítis. Se reconoció como único factor de riesgo la presencia de múltiples infecciones respiratorias sin tratamiento exitoso, lo que, añadido a una clínica proximal de sangrado por tubo endotraqueal, daría los indicios de una vasculitis, la cual sería confirmada por la presencia de anticuerpos ancas. El manejo instaurado consistió en la administración de ciclos de plasmaféresis y esquema inmunomoduladora; sin embargo, dado el cuadro clínico avanzado y compromiso multisistémico de la paciente, el desenlace fue letal.

Palabras clave: Granulomatosis con poliangeítis; granulomatosis de Wegener; vasculitis asociada con anticuerpos anticitoplasma de neutrófilos; enfermedades vasculares; vasculitis.

Abstract

Vasculitis is a spectrum of collagen diseases of multifactorial etiology, associated with inflammation of the vessel wall, this inflammation is potentially fatal if not treated in an adequate time and has a great potential of complications to generate morbidity in the patient who suffers it. In this particular case, Wegener's granulomatosis (associated with ancas antibodies), also known as granulomatosis with polyangiitis, was addressed. The only risk factor recognized was the presence of multiple respiratory infections without successful treatment, which, added to a proximal clinical presentation of endotracheal tube bleeding, would indicate a vasculitis, which would be confirmed by the presence of ancas antibodies. The management consisted in the administration of plasmapheresis cycles and immunomodulatory scheme, however, given the advanced clinical picture and multisystemic involvement of the patient, the outcome was lethal.


Keywords: Granulomatosis with Polyangiitis; Wegener's Granulomatosis; Anti-Neutrophil Cytoplasmic Antibody-Associated Vasculitis; Vascular Diseases; Vasculitis.

Fecha recibido: 20, noviembre, 2023


Fecha aceptado: 12, diciembre, 2024

Afiliación Institucional:


¹Clinica Imbanaco, Departamento de cuidado intensivo, Cali-Colombia.

 0000-0002-3140-8995

²Clinica Imbanaco, Departamento de urgencias, Cali-Colombia.

 0000-0002-8314-4506

³Clinica Imbanaco, Departamento de urgencias, Cali-Colombia.

 0009-0007-6467-0125

⁴Hospital Universitario del Valle, Departamento de cuidado intensivo, Cali-Colombia.

 0000-0002-2259-6517

⁵Clinica Imbanaco, Departamento de cuidado intensivo, Cali-Colombia.

 0000-0002-8732-482X

✉ juansantiagosernatrejos@gmail.com



Esta obra está bajo una licencia internacional: Creative Commons
Atribución-NoComercial-CompartirIgual 4.0.

La vasculitis asociada con ANCAS o antiguamente conocida como granulomatosis de Wegener, es una entidad patológica sistémica que ataca a los pequeños vasos asociados a la presencia de anticuerpos antineutrófilos en el suero. Los principales antígenos a los que se encuentran dirigidos los anticuerpos son la mieloperoxidasa (MPO) y la proteinasa 3 (PR3). Incluye tres presentaciones: la poliangeítis microscópica (PAM), la granulomatosis con poliangeítis (GPA) y la granulomatosis eosinofílica con poliangeítis (EGPA)¹. La incidencia de esta condición

se encuentra relacionada con 10-20 casos por cada millón de habitantes según la zona geográfica y asociada con la etnia no caucásica, pero sin inclinación hacia un sexo² en particular.

La poliangeítis microscópica ataca los pequeños vasos especialmente los de los glomérulos renales, la mayoría de los pacientes que la padecen tienen MPO-ANCA positivo, su rasgo histopatológico principal es la vasculitis necrotizante, sin cursar con inflamación granulomatosa; su espectro clínico es ambivalente, puede tornar en una sintomatología general inespecífica (fiebre, pérdida de peso, mialgia, artralgia, entre otras) así como asociarse a sintomatología de tracto superior (otitis media, mastoiditis, rinosinusitis), puede afectar el tracto respiratorio inferior (alveolitis y hemorragia alveolar) mediante otras manifestaciones relacionadas con la piel, el sistema nervioso, el sistema musculoesquelético y cardiaco⁵.

El objetivo de presentar este caso de vasculitis en la Unidad de Cuidados Intensivos (UCI) es resaltar la complejidad diagnóstica y terapéutica que enfrenta el equipo médico en el manejo de estas enfermedades raras y potencialmente letales. La pertinencia de exponerlo radica en la necesidad de generar conciencia sobre la importancia de un enfoque multidisciplinario para identificar precozmente las manifestaciones sistémicas, optimizar el tratamiento inmunomodulador y prevenir complicaciones graves. Al compartir este caso con la comunidad científica buscamos enriquecer la base de conocimiento para mejorar la atención de pacientes en situaciones críticas y promover un manejo individualizado y basado en evidencia.

Presentación del caso

Hombre de 53 años con antecedente de hipertensión arterial, de diagnóstico reciente, tratado farmacológicamente con Losartan 50 mg vía oral (VO) cada 12 horas. Ingresó remitido de otra institución de salud, en ese momento presentaba un cuadro clínico que, en veinte días, evolucionó a: otalgia, otorrea izquierda, hipoacusia y parálisis facial izquierda asociada con una fiebre de 39°C.

Durante los días previos al ingreso institucional del paciente, ya se le habían realizado varios estudios diagnósticos. Primero, se le practicó una tomografía de oídos que mostró cambios escleróticos y material denso en las celdillas mastoideas y oído medio, con características de otomastoiditis y engrosamiento de la membrana timpánica. Luego, una tomografía de tórax evidenció múltiples infiltrados intersticiales con tendencia a la consolidación en ambos pulmones, aunque con predominio en el pulmón derecho, lo cual sugirió un cuadro de bronconeumonía. Posteriormente, una resonancia magnética nuclear de cerebro reportó una lesión en el hueso parietal izquierdo, hiperintensa en T2 e hipointensa en T1, con leve restricción de la difusión y que realizaba con el medio de contraste, presen-

tando un posible componente intracraneal inferior. Por otro lado, se observaron cambios inflamatorios en las mastoides bilaterales. Además, previamente había recibido múltiples líneas de manejo antibiótico (ceftriaxona, ciprofloxacina, ampicilina-sulbactam, cefepime y clindamicina) sin mejoría del cuadro clínico por lo que se inició moxifloxacino que posteriormente fue reemplazado por vancomicina.

Durante las primeras horas de estancia en urgencias fue valorado por la especialidad de otorrinolaringología, la cual diagnosticó otomastoiditis derecha complicada, parálisis facial periférica House Brackmann VI, vértigo, hipoacusia por clasificación y neumonía asociada al cuidado de la salud. Solicitaron también una tomografía de oídos, una tomografía de cráneo en fase simple y contrastada, así como una resonancia magnética con gadolinio. Asimismo, pidieron interconsultas con medicina interna, oftalmología e infectología.

Posteriormente, oftalmología evaluó al paciente y lo diagnosticó con ojo seco asociado a lagofthalmos por la parálisis facial izquierda, se sugirió ambliopía del ojo derecho, y se prescribió gotas de carboximetilcelulosa para los síntomas oculares. Medicina interna también valoró al paciente e inició antibioticoterapia de amplio espectro con ampicilina sulbactam.

Durante las siguientes horas el paciente presentó deterioro clínico con desaturación de oxígeno, disnea, palidez mucocutánea, cianosis, estertores bilaterales y cefalea frontal intensa. Se realizó un hemograma que mostró leucocitosis sin neutrofilia, anemia normocítica hipocrómica, granulocitos inmaduros y reactantes de fase aguda elevados. La gasometría arterial indicó un trastorno leve de la oxigenación.

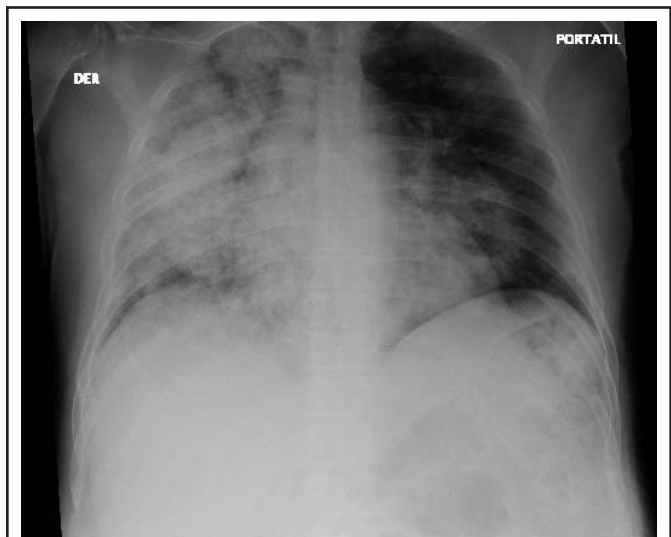

Figura 1. Radiografía de tórax, área de aumento de atenuación consolidativo en LS e inferior derecho, con áreas seudonodular parahiliar derecha que amerita estudio complementario con tomografía para una mejor caracterización. Infiltrados reticulares intersticiales en ambos campos pulmonares predominantemente en el campo pulmonar derecho de significado indeterminado.

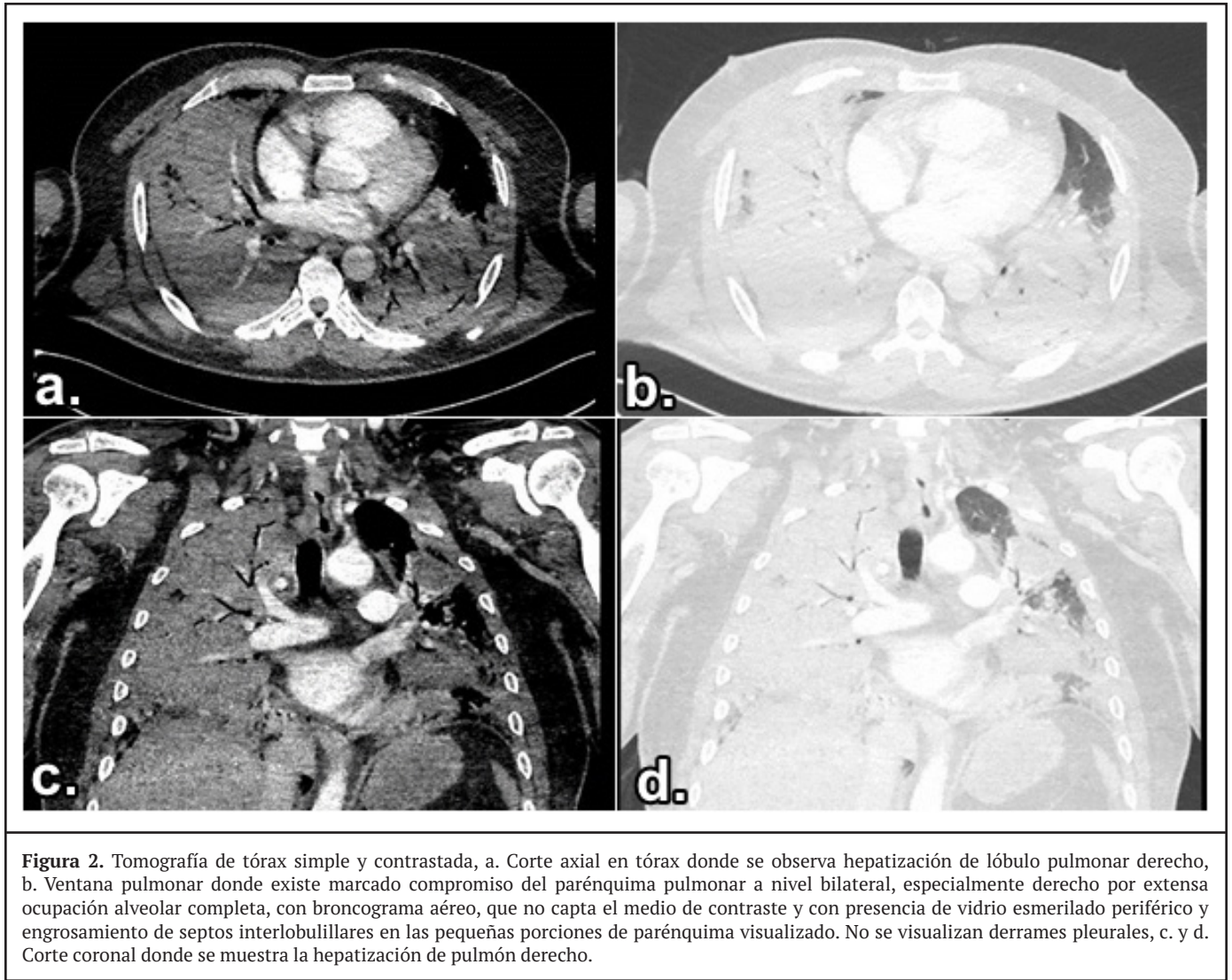


Figura 2. Tomografía de tórax simple y contrastada, a. Corte axial en tórax donde se observa hepatización de lóbulo pulmonar derecho, b. Ventana pulmonar donde existe marcado compromiso del parénquima pulmonar a nivel bilateral, especialmente derecho por extensa ocupación alveolar completa, con broncograma aéreo, que no capta el medio de contraste y con presencia de vidrio esmerilado periférico y engrosamiento de septos interlobulillares en las pequeñas porciones de parénquima visualizado. No se visualizan derrames pleurales, c. y d. Corte coronal donde se muestra la hepatización de pulmón derecho.

A continuación, se tomó una radiografía de tórax que reveló infiltrados reticulares intersticiales en ambos pulmones, con predominio en el derecho, así como consolidaciones inferiores y un área pseudonodular parahiliar derecha. Finalmente, una tomografía de tórax mostró un compromiso extenso del parénquima pulmonar bilateral, especialmente en el pulmón derecho, con ocupación alveolar completa, broncograma aéreo, vidrio esmerilado periférico, engrosamiento de septos interlobulillares y adenomegalias mediastinales paratraqueales derechas.

Debido al deterioro clínico se realizó aseguramiento de la vía aérea y durante intubación orotraqueal se evidenció salida de material sanguinolento rojizo por el tubo orotraqueal, por esta razón se solicitó panel respiratorio (Film Array) sin reportar gérmenes. Se consideró como un paciente que cursó con insuficiencia respiratoria y por hallazgo de secreción rojiza a través del tubo orotraqueal una hemorragia alveolar difusa. Se indicó traslado a UCI como urgencia vital. El paciente continuó con sangrado de la vía aérea, por lo que se

solicitó la realización de anticuerpos antinucleares contra PR3 y MPO para estudiar posibles causas de autoinmunidad que llevaran a la condición crítica actual.

Se iniciaron pulsos de metilprednisolona a una dosis de 1 g/día durante tres días consecutivos, seguidos de ciclofosfamida a una dosis de 15 mg/kg administrada de forma endovenosa. Estos esquemas fueron guiados por el servicio de reumatología. Los niveles de complemento fueron: C3: 1.271 g/L, C4: 0.245 g/L. El anti-PR3 fue mayor de 100 U/mL, el anti-MPO de 0.7 U/mL, y el VIH fue no reactivo. El rastreo nasal, faríngeo y rectal resultó negativo, al igual que el cultivo de lavado broncoalveolar, sin detección de complejo micobacteriano ni crecimiento microbiológico en el cultivo de aspirado traqueal. Se reportaron anticuerpos ANCA positivos con niveles de complemento normales.

A pesar del manejo instaurado presentó desacople a la ventilación mecánica y empeoramiento de los índices PAFI por lo que se iniciaron ciclos de pronación, administración de óxido nítrico inhalado como urgencia

vital a dosis de 20 partes por millón/hora. Por evidenciarse un patrón hiperdinámico en monitoria PICCO se comenzó infusión de diurético de asa tipo furosemida. Se realizaron como urgencia vital dos fibrobroncoscopias que derivaron en hemorragia alveolar con extracción de coágulos. Cursó con presiones arteriales medias fuera de rangos de seguridad por lo que requirió inicio de soporte vasopresor único.

Se consideró que el paciente en curso presentó un cuadro clínico compatible con granulomatosis de Wegener, de ahí que se enfocaran en todas las estrategias de tratamiento a dicha patología como la administración de anticuerpos monoclonales tipo Rituximab, los ciclos de plasmaféresis y el mantenimiento de inmunosupresores tipo ciclofosfamida. El paciente con intubación prolongada requirió traqueostomía, con evolución clínica favorable, lo que permitió el retiro de soportes ventilatorios y hemodinámicos progresivamente. Posteriormente presentó parada cardiorrespiratoria de 1 minuto y 40 segundos de duración con ritmo identificado de asistolia, luego inició con episodios convulsivos que requirieron manejo anticrisis con tres líneas de medicamentos endovenosos. Se le realizó una tomografía de cráneo en la cual se evidenció un edema cerebral masivo sin observarse masas ni sangrados. Tuvo deterioro franco en su proceso de recuperación y falleció.

Discusión

La granulomatosis de Wegener se configura no solamente con la presencia de anticuerpos ANCA, si no con una amplia variedad de síntomas multisistémicos de los cuales el clínico que la aborda debe orientar la clínica del paciente y las manifestaciones que en su evolución clínica se vayan presentando. En el este caso en particular, la presencia de hemoptisis masiva por tubo endotraqueal, sumado a la presencia de anticuerpos y el antecedente clínico de síntomas respiratorios superiores sin mejoría franca, fue la clave para sopesar el diagnóstico de vasculitis por su espectro de hemorragia alveolar difusa.

En lo que respecta a hemoptisis masiva, su etiología es amplia en adultos⁴. No obstante; en la literatura se han descrito las hemoptisis masivas como patologías que amenazan la vida, las cuales pueden datar por etiología infecciosa, neoplásicas, vascular, autoinmune y secundaria a medicamentos.⁵ Estas presentaciones clínicas incluyen la formación de bronquiectasias, el trauma torácico, cáncer pulmonar, tuberculosis, malformaciones vascular,

hemorragia alveolar y sangrado por la traqueostomía se han descrito como causas menos comunes.⁴ Las enfermedades vasculares autoinmunes como la granulomatosis con poliangeítis (GPA), enfermedad de Takayasu, granulomatosis eosinofílica con poliangeítis son causas raras de hemoptisis⁶. Es necesario resaltar que para nuestro caso dichos hallazgos clínicos fueron evidenciados por clínica y por tomografía.

La pesquisa medica debe garantizar una adecuada sinapsis entre el cuadro clínico agudo y sus antecedentes clínicos, en este caso en particular la afectación mastoidea es crucial y particular, porque confiere a esta presentación clínica un reto diagnóstico dada su poca incidencia, ya que esa manifestación clínica se encuentra aproximadamente solamente en el 20% de los casos y rara vez como manifestación única. Sin una clínica de antecedente de trastornos de trompa de Eustaquio en pacientes previamente sanos, con otitis media con derrame persistente que no responde a tratamiento dirigido, sería un indicio de vasculitis. Aunque su mecanismo fisiopatológico no está descrito de forma clara y amplia, se presume que está dado porque los vasa nervorum y los vasos cocleares se ven afectados por la vasculitis, o que los complejos inmunes se depositan en el laberinto para desencadenar una verdadera laberintitis inmunomediada, o incluso que se ven afectados negativamente por los efectos tóxicos de los subproductos de la inflamación que surgen del medio oído a través de la ventana redonda⁷.

Una vez se instaure el diagnóstico de forma clara, el objetivo principal es asegurar una inducción de la remisión seguida del mantenimiento de la remisión de la condición autoinmune. Para tal fin, se abarca una gran variedad de fármacos, de tipo inmunosupresor. Los esteroides son una buena opción terapéutica, sin embargo, su efecto de forma singular no logra inducir efectivamente la remisión. Por lo que se acude a otros fármacos como ciclofosfamida, metrotexato, rituximab, azatioprina, micofenolato, ciclosporina, inmunoglobulina humana intravenosa (IVIG) y ciclos de plasmaféresis según el estado clínico del cuadro del paciente⁸.

Finalmente, la granulomatosis de Wegener o con poliangeítis, constituye una entidad con poca frecuencia diagnóstica desde el servicio de urgencias hasta el servicio de cuidado intensivo. La presencia de manifestaciones sugestivas de vasculitis asociadas a un mal curso terapéutico en la condición clínica debe prender alarmas en el manejo médico, para reorientar los esfuerzos diagnósticos y terapéuticos, ya que el manejo de esta condición puede ser diferente al de una infección y otras afecciones que guardan mimetismo clínico.

Referencias

1. Nakazawa D, Masuda S, Tomaru U, Ishizu A. Pathogenesis and therapeutic interventions for ANCA-associated vasculitis. *Nat Rev Rheumatol.* 2019;15:91–101. doi: [10.1038/s41584-018-0145-y](https://doi.org/10.1038/s41584-018-0145-y)
2. Ntatsaki E, Watts RA, Scott DGI. Epidemiology of ANCA-associated Vasculitis. *Rheum Dis Clin North Am.* 2010;36:447–61. doi: [10.1016/j.rdc.2010.04.002](https://doi.org/10.1016/j.rdc.2010.04.002)
3. Comarmond C, Cacoub P. Granulomatosis with polyangiitis (Wegener): Clinical aspects and treatment. *Autoimmun Rev.* 2014;13:1121–5. DOI: [10.1016/j.autrev.2014.08.017](https://doi.org/10.1016/j.autrev.2014.08.017)
4. Coviello E, Puma F, Pourmolkara D, Mandarano M, Napolitano AG. Massive, life-threatening hemoptysis due to localized granulomatosis with polyangiitis. *J Cardiothorac Surg.* 2023;18. DOI: [10.1186/s13019-023-02302-5](https://doi.org/10.1186/s13019-023-02302-5)
5. Deshwal H, Sinha A, Mehta AC. Life-Threatening Hemoptysis. *Semin Respir Crit Care Med.* 2021;42:145–59. DOI: [10.1055/s-0040-1714386](https://doi.org/10.1055/s-0040-1714386)
6. Nasser M, Cottin V. The Respiratory System in Autoimmune Vascular Diseases. *Respiration.* 2018;96:12–28. DOI: [10.1159/000486899](https://doi.org/10.1159/000486899)
7. Takagi D, Nakamaru Y, Maguchi S, Furuta Y, Fukuda S. Otologic manifestations of Wegener's granulomatosis. *Laryngoscope.* 2002;112:1684–90. DOI: [10.1097/00005537-200209000-00029](https://doi.org/10.1097/00005537-200209000-00029)
8. White ES, Lynch JP. Pharmacological therapy for Wegener's granulomatosis. *Drugs.* 2006;66:1209–1228. DOI: [10.2165/00003495-200666090-00004](https://doi.org/10.2165/00003495-200666090-00004)