

# Caso clínico

## Síndrome carcinoide cardiaco

### (The carcinoid heart disease)

Luis Alberto Láinez-Sánchez<sup>1</sup> y Lidiette Esquivel-Alfaro<sup>2</sup>

#### Resumen

El síndrome carcinoide cardiaco es una patología muy infrecuente que ocurre en el 50% de los pacientes con síndrome carcinoide maligno, y es caracterizado por la fibrosis de las válvulas tricúspide y pulmonar, así como del endocardio ventricular derecho, lo cual puede provocar una insuficiencia cardiaca derecha, que repercute directamente en el pronóstico de estos pacientes. Se reporta el caso de un masculino de 29 años, portador de síndrome carcinoide con metástasis hepáticas, referido para valoración cardiológica por presentar disnea de pequeños esfuerzos, con posterior diagnóstico de síndrome carcinoide cardiaco. Se discuten las características clínicas, diagnóstico y tratamiento de esta patología tan infrecuente.

**Descriptores:** síndrome carcinoide, síndrome carcinoide maligno, síndrome carcinoide cardiaco

#### Abstract

Carcinoid heart disease is very uncommon. This condition occurs in 50% of patients with malignant carcinoid syndrome and is characterized by fibrosis of the tricuspid and pulmonary valves, and of the right ventricular endocardium. The latter might cause right-sided heart failure, which directly affects the patient's prognosis. We report the case of a 29-year-old male suffering from carcinoid syndrome with hepatic metastases that was referred for cardiac evaluation due to dyspnea on exertion and fatigue. Carcinoid heart syndrome was diagnosed. The clinical characteristics,

diagnosis and management of this very rare condition are discussed.

**Keywords:** carcinoid syndrome, malignant carcinoid syndrome, carcinoid heart disease

*Recibido:* 25 de enero de 2013

*Aceptado:* 8 de agosto de 2013

Los tumores carcinoides son neoplasias neuroendocrinas poco frecuentes: se presentan de 1,2 a 2,1 casos por 100 mil personas, anualmente.<sup>1</sup> El síndrome carcinoide maligno (SCM) usualmente resulta de las metástasis a hígado o, raramente, de primarios aislados. Las sustancias vasoactivas secretadas por estos tumores son las responsables del síndrome clínico. A pesar de la presencia de enfermedad metastásica, el pronóstico es favorable en la mayor parte de los pacientes. El síndrome carcinoide cardiaco (SCC) se presenta en el 50% de los pacientes que desarrollan metástasis y se caracteriza por la fibrosis de las válvulas tricúspide y pulmonar, así como del endocardio ventricular derecho.<sup>2</sup> La disfunción valvular demostrable y la progresión de la insuficiencia cardiaca derecha, son la primera causa de muerte en este grupo de pacientes, por lo que el tratamiento en casos seleccionados puede mejorar el pronóstico de manera considerable. A continuación se describe el caso de un paciente diagnosticado con síndrome carcinoide cardiaco.

#### Descripción del caso

Masculino de 29 años, sin antecedentes heredofamiliares, ni antecedentes personales no patológicos, ni quirúrgicos de relevancia. Inicia en 2006 un cuadro de 6 meses de evolución de dolor abdominal tipo cólico, asociado a despeños diarreicos con posterior enrojecimiento facial y crisis hipertensivas. El ultrasonido de abdomen demostró múltiples lesiones sólidas en ambos lóbulos hepáticos y adenopatías retroperitoneales y mesentéricas. Estudios complementarios demostraron por tomografía toraco abdominal- ausencia de compromiso a nivel de pulmón, páncreas y bazo. Las biopsias ganglionares y hepáticas corroboraron la presencia de un tumor neuroendocrino maligno metastásico a hígado, por lo que comenzó control y tratamiento oncológico con buen resultado clínico. En 2012 es referido al Servicio de Cardiología del Hospital México, por disnea de pequeños esfuerzos. Al examen físico se encontraba eupneico, con presión arterial de 110/96 mmhg y frecuencia cardiaca de 72 latidos por minuto, ruidos cardiacos rítmicos con soplo holosistólico en foco tricúspideo, ingurgitación yugular notoria y hepatomegalia; sus pulsos periféricos eran normales.

Trabajo realizado en el Servicio de Cardiología, Laboratorio de Ecocardiografía, Hospital México, CCSS.

**Afiliación de los autores:** <sup>1</sup>Posgrado de Cardiología, Hospital "Dr. Rafael Á. Calderón Guardia". <sup>2</sup>Laboratorio de Ecocardiografía Hospital México, CCSS.

✉ luislainez69@gmail.com

ISSN 0001-6012/2013/55/4/192-195

Acta Médica Costarricense, © 2013

Colegio de Médicos y Cirujanos

de Costa Rica

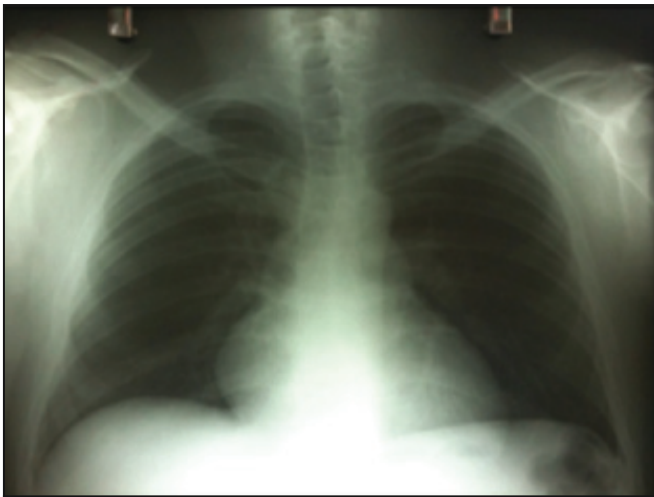


Figura. 1a Radiografía de tórax en proyección posteroanterior

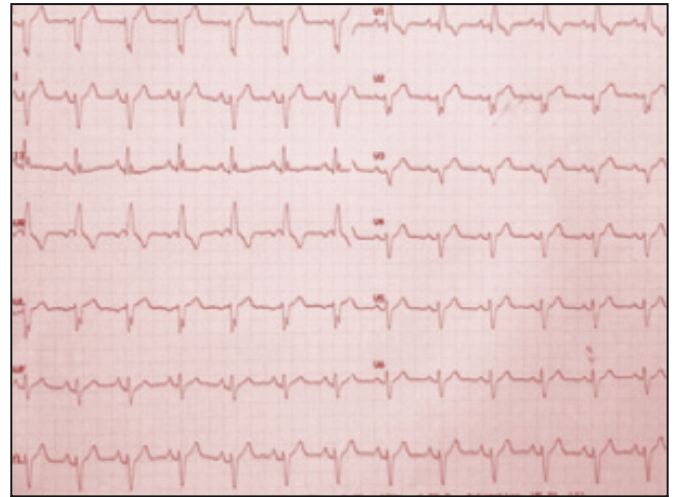

Figura. 1b Electrocardiograma de 12 derivaciones

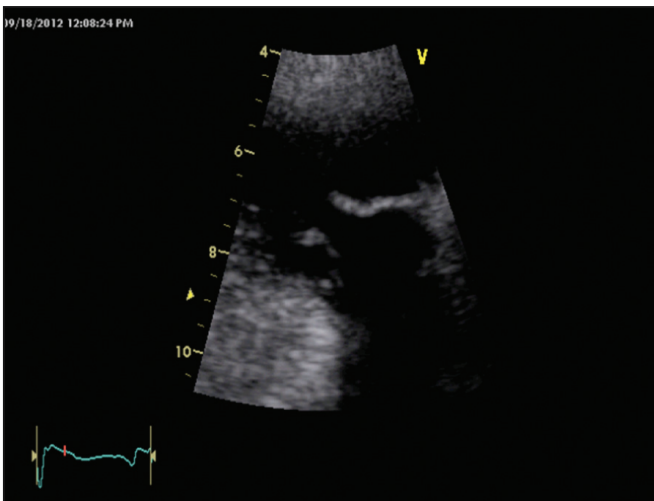


Figura. 2a Ecocardiograma transtorácico 2D: acercamiento en vista modificada para esternal izquierda que demuestra el engrosamiento y la rigidez de las valvas tricuspídeas con falta de coaptación de las mismas durante la sístole.

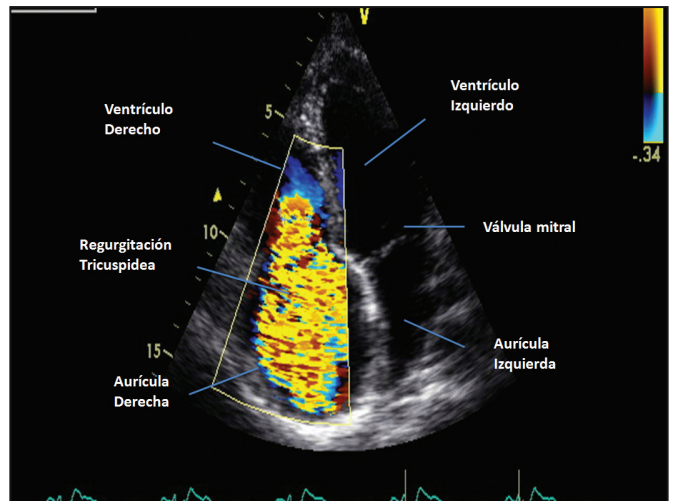


Figura. 2b Imagen con doppler color en vista de 4 cámaras que demuestra la presencia de una regurgitación tricuspídea severa.

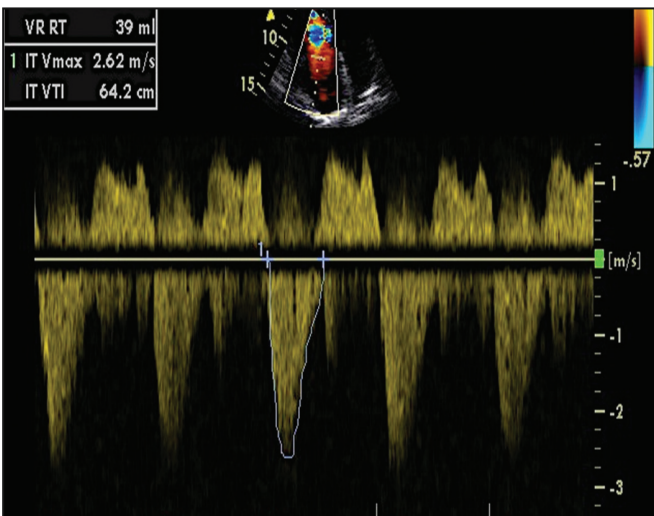


Figura. 3a Interrogación de la regurgitación tricuspídea severa con doppler continuo que demuestra la morfología característica espectral en daga o triangular con presión pico temprana y decline rápido.

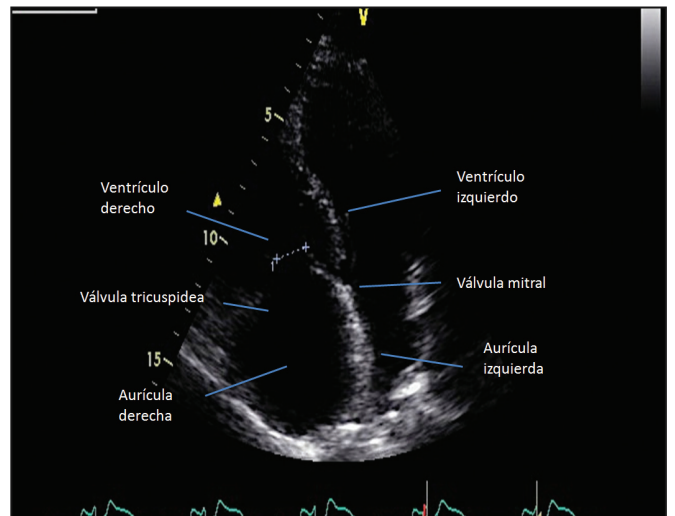


Figura. 3b Imagen 2D, vista en 4 cámaras donde se demuestra la dilatación importante de aurícula y ventrículo derecho.

La radiografía de tórax demostró cardiomegalia importante a expensas de ventrículo derecho con dilatación del arco pulmonar, y el electrocardiograma basal reflejaba un bloqueo de rama derecha del Has de Hiss, con desviación derecha extrema del eje eléctrico y crecimiento de cámaras derechas (Figura 1). El ecocardiograma transtorácico demostró tamaño y función ventricular izquierda adecuada, con una fracción de eyección del 60%. Dilatación severa de aurícula y ventrículo derecho con función sistólica deprimida. La válvula tricúspide de aspecto fibrótico e inmóvil, con insuficiencia tricuspídea severa que asocia morfología de daga a la interrogación con *doppler* continuo e inversión de flujo sistólico en venas hepáticas (figuras 2 y 3). La válvula pulmonar presentaba una doble lesión (estenosis moderada con gradiente de 37 mmhg y regurgitación moderada con *jet* central de 9 mm hacia el tracto de salida del ventrículo derecho y espectro *doppler* intenso). Los hallazgos ecocardiográficos fueron compatibles con un síndrome carcinoide cardíaco asociado a falla ventricular derecha. Se inició tratamiento farmacológico con diuréticos y se propuso presentar el caso en sesión conjunta con servicios de oncología y cirugía cardiovascular, para definir el manejo más apropiado.

---

## Discusión

---

Los tumores carcinoideos se presentan con poca frecuencia. La mayor parte de estos se localizan en el tracto gastrointestinal (intestino delgado) y sus metástasis más comunes son hepáticas y ganglios linfáticos regionales. El síndrome carcinoide se produce por la acción paraneoplásica de sustancias vasoactivas (serotonina, 5-hidroxitriptófano, histamina, bradiquinina y prostaglandinas), las cuales generan síntomas vasomotores en la mayoría de pacientes que lo desarrollan: enrojecimiento (*flushing*), hipermotilidad gastrointestinal (diarrea secretora), broncoespasmo, hipertensión o hipotensión.<sup>3</sup>

El SCC se presenta en el 50% de los casos de aquellos pacientes con SCM (síndrome clínico asociado a metástasis -por lo general- hepáticas y ganglionares) siendo la causa más importante de morbimortalidad en este grupo.<sup>4</sup> La característica patonognómica es la fibrosis del endocardio valvular y ventricular del corazón derecho, ya que el lado izquierdo está protegido por la inactivación humoral que realizan los pulmones. La retracción y la fijación de las válvulas resultan en una pérdida de la coaptación central que genera regurgitaciones. La válvula tricúspide es la más afectada y presenta, en la mayor parte de los casos, regurgitación severa. La válvula pulmonar en menor proporción puede presentar estenosis, regurgitación o ambas. El compromiso del lado izquierdo ocurre en menos del 10% de los casos y, generalmente, se asocia a foramen oval permeable y a primario bronquial.<sup>5</sup>

Hasta el momento se ha relacionado las altas concentraciones circulantes de serotonina con el daño cardiovascular. Los pacientes con compromiso cardíaco tienen concentraciones mayores de serotonina plasmática y plaquetaria, así como mayor tasa de excreción urinaria de 5-hidroxitriptófano (2 a 4 veces más), siendo mayor en los pacientes que presentan metástasis hepáticas.<sup>6</sup> La evidencia actual señala que la serotonina

desempeña un rol específico en el daño estructural cardíaco, sin embargo, el tratamiento para la reducción de los niveles de serotonina no ha demostrado prevenir o retrasar la afección cardiovascular.<sup>7</sup>

Las manifestaciones clínicas del SCC se producen temprano en la enfermedad; la valvulopatía tricuspídea y pulmonar son bien toleradas por meses, sin embargo, posteriormente los pacientes desarrollan insuficiencia cardíaca derecha progresiva: disnea, edemas, ascitis y caquexia. Los signos físicos más frecuentes se asocian al fallo ventricular derecho: ingurgitación yugular, impulso ventricular derecho palpable, hepatomegalia pulsátil, soplos de regurgitación tricuspídea y pulmonar y, en menor proporción, soplos de estenosis de estas.

El electrocardiograma suele ser normal; en enfermedad avanzada puede existir onda P pulmonale y bloqueos de rama derecha del Has de Hiss. La radiografía de tórax demuestra cardiomegalia a expensas de cámaras derechas y congestión pulmonar, por lo general, leve.

La ecocardiografía es el método diagnóstico de elección y los hallazgos en orden de frecuencia son: insuficiencia tricuspídea (90%), regurgitación pulmonar (81%), estenosis pulmonar (51%), derrame pericárdico leve (14%) y compromiso valvular izquierdo (10%). La progresión de la enfermedad valvular derecha genera sobrecarga de volumen y presión ventricular que produce falla ventricular.<sup>8</sup>

Sin tratamiento, la sobrevida del SCM es de 12 a 38 meses una vez iniciados los síntomas. La mejor modalidad terapéutica para el control de síntomas y el pronóstico en casos de compromiso cardíaco incluye los análogos de somatostatina (octreótido e ianreótido), ya que la remoción del tumor se ha visto limitada por las metástasis y el fracaso de la quimioterapia. Las técnicas quirúrgicas y de embolización son tratamientos agresivos utilizados como última línea.<sup>9</sup>

La cirugía cardíaca es el único tratamiento efectivo para el SCC y está indicada en pacientes sintomáticos (disnea progresiva, capacidad funcional limitada y deterioro de la función sistólica ventricular derecha), si los síntomas vasomotores y las metástasis están controlados. El reemplazo de la válvula tricúspide es la técnica de elección. Cuando la válvula pulmonar está comprometida, la recomendación es el recambio, preferible a la reparación. La valvuloplastia pulmonar percutánea con balón está contraindicada, por la presencia de regurgitación tricúspide y pulmonar concomitante.<sup>10</sup>

Los pacientes con SCC inoperable no son candidatos a cirugía hepática, debido al alto riesgo de sangrados por incremento de presiones en cámaras derechas. La elección de las prótesis valvulares requiere un análisis individualizado, debido a que con las bioprótesis, la degeneración temprana por el síndrome carcinoide activo es frecuente, y las prótesis mecánicas en posición tricúspide tienen un alto riesgo de trombosis (4% anual), además de requerir anticoagulación permanente, lo que implica un alto riesgo de sangrados, debido al compromiso hepático agregado.<sup>10</sup> El pronóstico de los pacientes con enfermedad cardíaca y fallo ventricular derecho ha sido valorado en pocos estudios, los cuales

han demostrado una mejoría en la supervivencia a 5 años plazo, en los pacientes sometidos a cirugía, en relación con los que reciben tratamiento médico. Estos resultados mejoran notablemente cuando la intervención quirúrgica se desarrolla en forma temprana y los síntomas de insuficiencia cardíaca derecha son leves.

---

## Referencias

---

1. Modlin IM, Sandor A. An analysis of 8305 cases of carcinoid tumors. *Cancer* 1997; 79:813.
2. Bassan MD, Ahlman H, Wangberg B. Biology and management of the midgut carcinoid syndrome. *Am J Surg* 1993; 165:288-97.
3. Roberts WC, Sjoerdsma A. The cardiac disease associated with the carcinoid syndrome (carcinoid heart disease). *Am J Med* 1964; 36:5-34.
4. Pellikka PA, Tajik AJ, Khandheria BK. Carcinoid heart disease. Clinical and echocardiographic spectrum in 74 patients. *Circulation* 1993; 87:1188.
5. Simula DV, Edwards WD, Tazelaar HD. Surgical pathology of carcinoid heart disease: a study of 139 valves from 75 patients spanning 20 years. *Mayo ClinProc* 2002; 77:139.
6. Robiolio PA, Rigolin VH, Wilson JS. Carcinoid heart disease. Correlation of high serotonin levels with valvular abnormalities detected by cardiac catheterization and echocardiography. *Circulation* 1995; 92:790.
7. Ross EM, Roberts WC. The carcinoid syndrome: comparison of 21 necropsy subjects with carcinoid heart disease to 15 necropsy subjects without carcinoid heart disease. *Am J Med* 1985; 79:339.
8. Lee KJ, Connolly HM, Pellikka PA. Carcinoid pulmonary valvulopathy evaluated by real-time 3-dimensional transthoracic echocardiography. *J Am SocEchocardiogr* 2008; 21:407.
9. DiSesa VJ, Mills RM Jr, Collins JJ Jr. Surgical management of carcinoid heart disease. *Chest* 1985; 88:789.
10. Thorburn CW, Morgan JJ, Shanahan MX, Chang VP. Long-term results of tricuspid valve replacement and the problem of prosthetic valve thrombosis. *Am J Cardiol* 1983; 51:1128.