

Evento cerebrovascular isquémico en el adulto joven

(Ischemic stroke in a young adult)

Verónica Leandro-Sandí¹, Miguel Barboza-Elizondo², Gustavo Vindas-Angulo¹

Resumen

El evento cerebrovascular isquémico es un desorden multifactorial, en el que contribuyen factores genéticos y ambientales. A pesar de que se reconoce un aumento del riesgo de eventos cerebrovasculares cuando existe una historia familiar positiva (de hasta un 75% en ciertos estudios), no se conoce la contribución exacta que tiene la genética en el desarrollo de eventos cerebrales isquémicos en el paciente joven. El papel que desempeña la predisposición genética sobre la ocurrencia de estos eventos, difiere según la edad y el tipo de evento. Los factores genéticos se conjugan con los factores de riesgo convencionales, como hipertensión arterial, diabetes y niveles de homocisteína, que a su vez interactúan con el ambiente en el desarrollo de aterosclerosis. La homocisteína por sí sola, ha sido considerada un factor aterogénico en enfermedades cardiovasculares y cerebrovasculares. Se refiere el caso de un paciente de 49 años conocido sano, quien presenta un evento cerebrovascular isquémico de la circulación cerebral anterior, con un valor en la escala para derrame del Instituto Nacional de Salud de 7 puntos al ingreso y una mutación heterocigota del gen de la metiltetrahidrofolato reductasa (región de mutación C677T).

Descriptor: enfermedad cerebrovascular isquémica, metiltetrahidrofolato reductasa, infarto cerebral de la circulación parcial anterior, homocisteína.

Abstract

Ischemic stroke is a multifactorial disorder, related to multiple genetic and environmental factors. Despite an

increase in stroke risk when there is a positive family history (up to 75% in some trials), the exact contribution of genetics in the development of ischemic stroke in young patients is unknown. Genetic predisposition plays a different role depending on age and type of stroke. These genetic factors combine with conventional ones, like hypertension, diabetes and homocysteine levels; which at the same time interact with the environment in the development of atherosclerosis. Homocysteine has been considered an atherogenic factor in cardiovascular and cerebrovascular disease. We present the case of a previously healthy 49-year old patient, who suffered a partial anterior circulation infarct with a score of 7 according to the NIHSS scale, and a heterozygote methylenetetrahydrofolate reductase gene mutation (C677T).

Keywords: acute ischemic stroke, methylenetetrahydrofolate reductase, partial anterior circulation infarct, homocysteine.

Fecha recibido: 11 de febrero de 2013

Fecha aprobado: 4 de abril de 2013

Paciente masculino de 49 años, sin antecedentes patológicos de importancia, con historia hereditaria de enfermedad vascular cerebral isquémica temprana, en dos hermanos (evento parcial de la circulación anterior y síndrome de Wallenberg) y en padre (evento vascular cerebral isquémico fatal); ingresa con cuadro súbito de hemiparesia faciobraquial derecha, afasia transcortical motora, discalculia, disgrafía y dislexia, con una puntuación a su ingreso al Servicio de Emergencias, de 7 puntos en la escala para derrame del Instituto Nacional de Salud (NIHSS, por sus siglas en inglés).¹

El estudio tomográfico demostró una zona hipodensa en la región parietal posterior izquierda. Los estudios iniciales de laboratorio indicaron niveles de homocisteína en 6 mmol/L (5-12 mmol/L), proteína C, S, antitrombina III, anticoagulante lúpico, anticardiolipina y anticuerpos antinucleares negativos. Nivel de vitamina B12 en 248 pg/dl (200-900 pg/dl), ácido fólico en 17 ng/dl (2,7-17 ng/dl). TSH en 1 mUI/L (0,4 - 4,2 mUI/L).

El ultrasonido dúplex de 4 vasos con arteria vertebral derecha dominante, sin enfermedad aterosclerótica en territorio carotídeo. El *doppler* transcraneal, con índices de pulsatilidad y velocidades normales. Ecocardiograma dentro de límites normales. La resonancia magnética cerebral demostró una lesión en región descrita a nivel tomográfico, con cambios de sangrado subagudo leves (Figura 1).

Trabajo realizado en el Servicio de Medicina Interna 2, Hospital San Juan de Dios, Caja Costarricense de Seguro Social.

Afiliación de los autores: ¹Servicio de Medicina Interna 2, Hospital San Juan de Dios. ²Servicio de Neurología, Hospital Rafael Á. Calderón Guardia.

✉ miguelbarb17@hotmail.com

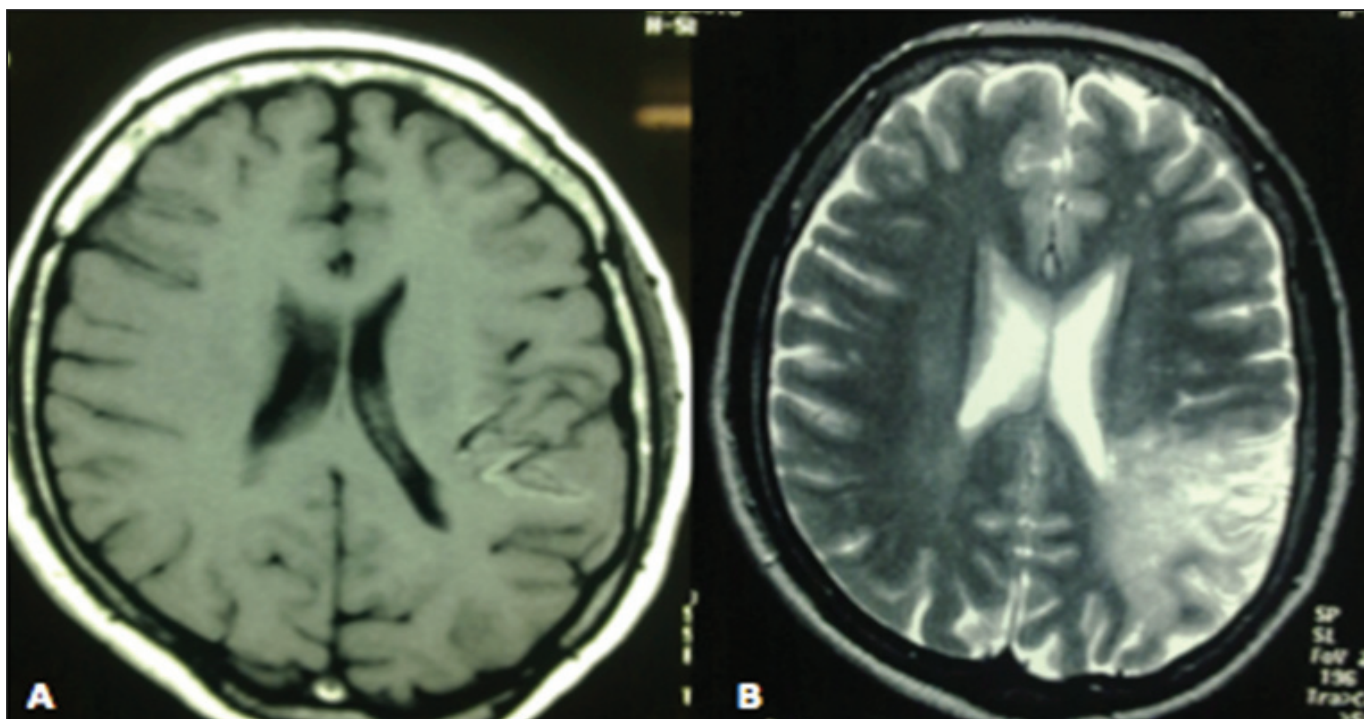


Figura 1. Resonancia magnética cerebral (A) secuencia T1W con imagen hiperintensa a nivel parieto-occipital izquierdo, sin edema perilesional y cambios tempranos de transformación hemorrágica (B), en la secuencia T2W se observa una zona hiperintensa extensa parieto-occipital izquierda más delimitada, correspondiente a un infarto isquémico.

El estudio genético demostró la presencia de la mutación de tetrahidrofolato reductasa (C677T) heterocigota (técnica de reacción en cadena de la polimerasa).

Epidemiología

En Costa Rica, las enfermedades del sistema circulatorio constituyen la principal causa de muerte, entre ellas, la cardiopatía isquémica y la enfermedad cerebrovascular son las más importantes en frecuencia.³

Entre 1999 y 2000, se realizó en el país un estudio retrospectivo con expedientes de pacientes egresados con el diagnóstico de “accidente cerebrovascular” en el Hospital San Juan de Dios.³ Los autores reportaron una incidencia de 16,71 y de 16,08 por cada 100 000 habitantes, para 1999 y 2000, respectivamente. La baja incidencia de enfermedad cerebrovascular (ECV) encontrada, se explicó por el hecho de que la población estudiada abarcó solo pacientes hospitalizados. Consecuentemente, se excluyeron personas con eventos agudos, que no fueron hospitalizadas para su manejo. Otro hallazgo del estudio fue la distribución por sexo de los ECV, con un 53% correspondiente a hombres y un 47%, a mujeres. El promedio de edad de los pacientes fue de 71 años (rango de 29 años a 96 años). Se determinó, además, que el tipo de ECV más frecuente fue el isquémico, con un 69%.⁴

Entre los pacientes estudiados destacaron factores de riesgo convencionales, como hipertensión arterial, tabaquismo, diabetes mellitus, cardiopatía isquémica y fibrilación auricular. En este estudio no se reportaron trastornos de la coagulación como factores predisponentes a ECV.⁴

Evento cerebrovascular en el adulto joven

El ECV en adultos jóvenes (15 a 45 años) es una condición rara⁵ y la proporción de ictus de causas poco frecuentes o desconocidas, es mayor en pacientes jóvenes que en los de más edad.⁶ Los estados de hipercoagulabilidad constituyen una pequeña proporción de los ECV isquémicos, particularmente en individuos jóvenes con ECV de causa indeterminada.⁵

Etiopatogenia

Metabolismo de la homocisteína

La homocisteína es un aminoácido que se origina del metabolismo de la metionina, un aminoácido esencial, y se metaboliza fundamentalmente por 2 posibles vías: la remetilación y la transulfuración. La remetilación, catalizada por la homocisteína metiltransferasa, permite recuperar metionina a partir de homocisteína, y para ello se requiere de la vitamina B12 en forma de metilcobalamina, como donante de un grupo metilo. A su vez, el folato cede un grupo metilo para formar la metilcobalamina. La transulfuración permite la síntesis de cisteína. Esta reacción es catalizada por la cistationina β -sintasa, que tiene como grupo prostético al fosfato de piridoxal, derivado de la vitamina B6.⁷

Al considerar estas vías metabólicas, se infiere el papel que tienen las deficiencias nutricionales de las vitaminas del complejo B (vitamina B12, B6 y el folato) como causa de hiperhomocisteinemia, pues estas actúan como cofactores en las reacciones de remetilación y transulfuración.⁷

Otras causas de hiperhomocisteinemia incluyen las deficiencias congénitas de la cistationina β -sintasa, de la N5, N10-metilenotetrahidrofolato reductasa y la variante termolábil de la N5, N10-metileno tetrahidrofolato reductasa; además, la enfermedad renal crónica, el hipotiroidismo, la anemia perniciosa, el cáncer y ciertos fármacos, también pueden llevar a hiperhomocisteinemia.⁷

Mutación de la MTHFR

La 5,10-metiltetrahidrofolato reductasa (MTHFR), una enzima crítica en el metabolismo de la homocisteína, posee un polimorfismo del gen que la codifica: se trata del C677T, que resulta de la sustitución de alanina por valina en el aminoácido 677, lo cual provoca que la enzima sea termolábil, es decir, con una actividad reducida a 37°C.^{1,10}

El genotipo TT (variante homocigota) está presente en el 10% de la población y eleva los niveles de homocisteína un 20%, pues se asocia a una reducción del 50% de la actividad de la enzima.^{1,11}

Si bien esta mutación ha mostrado estar relacionada con niveles elevados de homocisteína (de hecho es la causa genética más común de hiperhomocisteinemia),¹ y al parecer el aumento del riesgo de ECV asociado a la mutación obedece al incremento en los niveles de esta, el polimorfismo no siempre se asocia a su elevación.⁹ Por eso, a pesar de la asociación entre la hiperhomocisteinemia y el riesgo de eventos cerebrales, no está claro si el tratamiento para disminuir la homocisteína reduce el riesgo de ECV.¹

En un metaanálisis que involucró a más de 15 000 individuos sin factores de riesgo cardiovascular, se observó un aumento del riesgo de ECV, atribuible tanto al incremento en los niveles de homocisteína provocados por la mutación, como al genotipo TT por sí mismo;¹ de hecho, este genotipo se ha establecido como un factor de riesgo moderado para ECV isquémico, y además se ha registrado que en pacientes con un evento cerebral isquémico previo, la presencia del alelo se acompaña de un aumento del riesgo de recurrencia de ECV, tanto en homocigotas como heterocigotas para la mutación, según se infiere del estudio de Pezzini *et al*,¹² pero los datos aún no son consistentes para establecer un vínculo directo entre esta condición y el desarrollo de la enfermedad cerebrovascular isquémica.

Homocisteína y enfermedad cardiovascular

No está claro el mecanismo fisiopatológico que explica la relación entre la homocisteína y la enfermedad cardiovascular. Se propone la influencia que la homocisteína ejerce sobre el sistema de coagulación como posible mecanismo. *In vitro* se han demostrado efectos de la homocisteína sobre el endotelio vascular, incluyendo la activación del factor V, inhibición de la activación de la proteína C, alteración de la secreción del factor de von Willebrand, e inducción del factor tisular.¹³ Además, la hiperhomocisteinemia parece inducir disfunción endotelial, debido a una reducción del efecto antiaterotrombótico del óxido nítrico.¹⁴

Diagnóstico

El diagnóstico de ECV es clínico y se establece en un paciente con factores de riesgo vascular e inicio agudo de síntomas y signos que corresponden a un territorio vascular arterial específico. Sin embargo, muchos adultos jóvenes que sufren un ictus no presentan factores de riesgo para enfermedad cerebrovascular.⁶ Por lo tanto, cuando ocurre un evento embólico en un paciente joven, es válido realizar un tamizaje para detectar estados de hipercoagulabilidad.¹⁵

Como causas de trombofilia se incluyen el déficit de antitrombina III, de proteína C y proteína S, la mutación G20210A del gen de la protrombina, la mutación del factor V de Leiden, anticuerpos antifosfolípidos e hiperhomocisteinemia.⁸

La asociación entre estados de hipercoagulabilidad y trombosis arterial es débil, a diferencia de lo que ocurre con la trombosis venosa; no obstante, se debe indagar sobre la existencia de causas establecidas de trombofilia en adultos jóvenes con isquemia cerebral aguda, ya que el resultado de los análisis de laboratorio pueden tener impacto en la duración e intensidad del tratamiento, y se puede identificar contactos cercanos en riesgo de ECV.⁸

La investigación de alteraciones de la coagulación se justifica en los siguientes casos: 1) eventos tromboembólicos recurrentes, 2) eventos cerebrovasculares en personas menores de 55 años, 3) ausencia de estenosis significativa en la angiografía cerebral, 4) encuentre ausencia de una causa evidente de ECV en hombres menores de 55 años y mujeres menores de 60 años, 5) en hombres menores de 55 años y mujeres menores de 60 años con una importante historia familiar de ECV.⁸

Tratamiento

Hace falta estudios apropiados sobre terapia anticoagulante en ECV asociados a desórdenes de la coagulación, y se requiere determinar si el tratamiento anticoagulante reduce el riesgo de eventos tromboembólicos futuros en pacientes de alto riesgo.⁹

Los niveles elevados de homocisteína se pueden reducir de manera eficiente y segura mediante la suplementación con ácido fólico y cobalamina; no obstante, no se ha demostrado que la disminución de los niveles de homocisteína disminuya el riesgo de ECV.^{14,16}

En el contexto de prevención secundaria, aún no resulta clara la superioridad de la antiagregación con aspirina vs. clopidogrel (clase IIa, nivel de evidencia C), sin embargo, sí es evidente que la inclusión de ambas terapias no genera beneficio aditivo en términos de prevención.¹⁶

Concluyendo, la enfermedad cerebrovascular isquémica en el adulto joven implica un protocolo de estudio amplio en la búsqueda de elementos secundarios, entre los cuales la hipercoagulabilidad secundaria a trombofilias amerita una evaluación especial, con el fin de aclarar la etiopatogenia del evento y establecer terapias en el corto y mediano plazos, en procura de evitar nuevos episodios con efectos deletéreos para el paciente y su familia.

Referencias

1. Montaner J, Alvarez-Sabin J. La escala de ictus del National Institute of Health (NIHSS) y su adaptación al español. *Neurología* 2006; 21:192-202.
2. Sánchez M, Jiménez S, Morgado J. La homocisteína: un aminoácido neurotóxico. *REB* 2009; 28: 3-8.
3. Castillo LM, Alvarado AT, Sánchez MI. Enfermedad cardiovascular en Costa Rica. *Revista Costarricense de Salud Pública. Rev. costarric. salud pública* 2006; 15: 3-16.
4. Fernández H, Quiroga M. Estudio poblacional sobre la incidencia y factores de riesgo de la enfermedad cerebrovascular en un hospital general de Costa Rica. *Neuroeje* 2002; 16.
5. Carod-Artal FJ, Nunes S, Portugal D, Fernandes TV, Vargas AP. Ischemic Stroke Subtypes and Thrombophilia in Young and Elderly Brazilian Stroke Patients Admitted to a Rehabilitation Hospital. *Stroke* 2005; 36: 2012-2014.
6. Ferro JM, Massaro AR, Mas JL. Aetiological diagnosis of ischaemic stroke in young adults. *Lancet Neurol* 2010; 9: 1085-96.
7. Menéndez A, Fernández-Britto JE. Metabolismo de la homocisteína y su relación con la aterosclerosis. *Rev Cubana Invest Biomed* 1999; 18:155-168.
8. Pereira J. Trombofilia y Trombosis Arterial. *Rev Chil Cardiol* 2007; 26:97-103.
9. Del Balzo F, Spalice A, Perla M, Properzi E, Iannetti P. MTHFR homozygous mutation and additional risk factors for cerebral infarction in a large Italian family. *Pediatr Neurol* 2009; 40:63-67.
10. Ayala C, García R, Cruz E, Prieto K, Bermúdez M. Niveles de homocisteína y polimorfismos de los genes de la MTHFR y la CBS en pacientes colombianos con trombosis venosa superficial y profunda. *Biomédica* 2010; 30: 259-267.
11. Madonna P, De Stefano V, Coppola A, Cirillo F, Cerbone A.M, Orefice G, *et al.* Hyperhomocysteinemia and Other Inherited Prothrombotic Conditions in Young Adults With a History of Ischemic Stroke. *Stroke* 2002; 33: 51-56.
12. Pezzini A, Grassi M, Del Zotto E, Lodigiani C, Ferrazzi P, Spalloni A, *et al.* Common genetic markers and prediction of recurrent events after ischemic stroke in young adults. *Neurology* 2009; 73:717-723.
13. Gerdes VEA, Kremer Hovinga HA, Ten Cate H, MacGillavry MR, Leijte A, Reitsma PH, *et al.* Homocysteine and markers of coagulation and endothelial cell activation. *J Thromb Haemost* 2004; 2: 445-51.
14. Rundek T, Sacco R. L. Risk Factor Management to Prevent First Stroke. *Neurol Clin* 2008; 26: 1007-1045.
15. Jamieson D G. Diagnosis of Ischemic Stroke. *Am J Med* 2009; 122: 14-20.
16. Furie K, Kasner S, Adams J *et al.* Guidelines for the Prevention of Stroke in Patients with Stroke or Transient Ischemic Attack. A Guideline for Healthcare Professionals from the American Heart Association/American Stroke Association. *Stroke* 2011; 42: 1-50.