ISSN 0001-6002 /99/41/4/40-43
Acta Médica Costarricense, ©1999
Colegio de Médicos y Cirujanos

Caso Clínico

Reporte de un Caso de Trombolisis Intratraqueal Exitosa

Kwok Ho Sánchez Suen,* Mauricio Artiñano Ferris,* Jimmy Quirós Rodríguez,* Hugo Campos Góngora**

Resumen: Se realizó una revisión de la literatura relacionada con los usos potenciales de trombolíticos en enfermedad pulmonar diferente de tromboembolismo, encontrándose muy pocas aplicaciones. Éstas son básicamente la fibrinolisis intrapleural para drenaje de exudados pleurales y la aplicación endobronquial para obstrucción de vías aéreas principales por coágulos hemáticos. Reportamos un caso de aplicación exitosa de estreptoquinasa intratraqueal para disolver un coágulo hemático obstructivo localizado en la carina de un paciente ventilado mecánicamente que tuvo hemoptisis severa durante los días previos. Se pudo resolver un coágulo endobronquial con estreptoquinasa. La dosis usada fue mayor que la reportada previamente en la literatura, pero no se detectaron complicaciones mayores relacionadas. La estreptoquinasa intratraqueal puede ser usada como una estrategia salvadora en obstrucción aérea por coágulos. La dosis óptima no ha sido bien establecida debido a la escasez de reportes en la literatura médica, pero puede ser mayor que la reportada previamente.

Descriptores: Estreptoquinasa, trombolisis, coágulo endobronquial, obstrucción, broncoscopía.

Introducción

La principal indicación de trombolisis en la actualidad sigue siendo el infarto agudo del miocardio;[1] sin embargo, se ha usado también en otras situaciones clínicas tales como: embolismo pulmonar, enfermedad cerebrovascular isquémica,[1] hemotórax,[2] empiema,[3-5] isquemia aguda de extremidades, trombosis de fístula arteriovenosa o válvula mecánica,[6] entre otras. El sangrado endobronquial puede resultar de varias causas, incluyendo el embolismo pulmonar, adenoma o carcinoma bronquial, bronquiolitis, cuerpos extraños, trauma, sarcoidosis, histoplasmosis cavitaria, mieloma múltiple, sarcoma de Kaposi, tuberculosis, post-biopsia, etc. La obstrucción de la vía aérea por coágulos hemáticos es una complicación rara, pero potencialmente letal si no se resuelve rápidamente. Las opciones terapéuticas incluyen: succión, lavado con solución salina, embolectomía con balón y broncoscopía.[7] Un método potencialmente salvador es la trombolisis intratraqueal, que se realiza usando estreptoquinasa (SK).[6-10]

Abreviaturas: SK (estreptoquinasa), UTI (Unidad de Terapia Intensiva).

* Medicina Crítica y Terapia Intensiva, Hospital México.
** Servicio de Neumología, Hospital México.

El primer caso de trombolisis intratraqueal con SK fue reportado en 1983 por Cole y Grossman.[9] Desde entonces, sólo se han reportado casos anecdóticos, por lo que la experiencia acumulada es escasa. El presente se trata de un caso de obstrucción traqueal por un coágulo, que fue exitosamente tratado con SK.

Historia clínica

Paciente de 42 años, de raza negra, portador de lupus eritematoso sistémico, diagnosticado 3 meses previos al ingreso a la Unidad de Terapia Intensiva (UTI) del Hospital México. Consultó por cuadro de isquemia en partes distales de las extremidades, el cual se debió a fenómeno de Raynaud severo y persistente, que lo llevó a necrosis de los dedos de ambas manos y del pie derecho. Dado que se sospechó un estado de hipercoagulabilidad concomitante, se decidió anticoagularlo con heparina sódica intravenosa (5.000 unidades en bolo y luego 1.000 unidades en infusión continua). Se manejó con esteroides (125 mg c/8 horas intravenoso) y plasmaféresis (cinco sesiones con recambio plasmático total), logrando de esta manera controlar la actividad lúpica.

Durante su décimo día de estancia hospitalaria, desarrolló un shock séptico por *Staphylococcus aureus* y ameritó de ventilación mecánica por insuficiencia respiratoria tipo I (hipoxémica-no hipercápnica), por lo que se trasladó a la UTI.

Se le realizó traqueostomía por ventilación mecánica prolongada. En su décimoquinto día de estancia en la UTI, inicia cuadro de hemoptisis persistente secundario a sobreanticoagulación (tiempo parcial de tromboplastina mayor de 180 segundos), por lo que hubo necesidad de suspenderle la anticoagulación intravenosa y su hemoptisis cedió. Tres días después, presentó tos persistente y aumento de las presiones en la vía aérea (presión pico de 89 cmH_2O y presión meseta de 76 cmH_2O) (Cuadro 1). Aún luego de paralizar al paciente, no se logró disminuir las presiones aéreas y al intentar aspirar las secreciones a través de la cánula de traqueostomía, se sentía una resistencia importante. El cambio de la cánula por un tubo orotraqueal no mejoró la situación.

La broncoscopía realizada en el décimonoveno día de estancia en la UTI mostró un gran coágulo organizado, que se encontraba a unos 4 cm de la punta distal del tubo endotraqueal, ocluyendo un 70% del lumen traqueal. Se intentó removerlo con aspiración y lavados enérgicos guiados broncoscópicamente; sin embargo, estos procedimientos fueron infructuosos. Se decidió administrar trombolisis endotraqueal con SK (Kabikinase®, Pharmacia & Upjohn) 100.000 UI disueltos en 50 ml de solución salina en bolo durante la broncoscopía. Al término del tratamiento no hubo respuesta clínica significativa y la mecánica pulmonar sólo mejoró en forma parcial.

La broncoscopía de control realizada al día siguiente evidenció que el coágulo prácticamente no había variado. Se decidió administrar una segunda dosis en forma de instilación durante una hora (se disolvió 250.000 UI de SK en 50 ml de solución salina 0,9%), mediante infusión continua (Figura 1). A la media hora de iniciada la trombolisis, el paciente empezó a expectorar a través del tubo endotraqueal gran cantidad de coágulos mezclados con secreciones purulentas. Mejoró el intercambio gaseoso (gradiente alveolo-capilar de oxígeno de 484 mmHg antes de la trombolisis y 201 mmHg al término de ella) y hubo reducción de las presiones en las vías aéreas (al término las presiones pico y meseta cayeron a 30 cmH_2O y 25 cmH_2O respectivamente).

La broncoscopía de control mostró resolución total del coágulo y no se evidenció sangrado en las vías aéreas. El paciente siguió mejorando y se pudo liberar de la ventilación mecánica. Permaneció con cánula de traqueostomía debido a discinesia glótica. No hubo complicaciones clínicas significativas. Las pruebas de coagulación (tiempo de protrombina y tiempo parcial de tromboplastina), hematocrito, conteo de plaquetas, electrolitos, pruebas de función renal y hepática no se alteraron con respecto a los valores pre-trombolisis. No se presentó hipotensión ni disrritmias durante la trombolisis. La única complicación fue una reacción alérgica manifestada como exantema generalizado y eosinofilia (5% del conteo diferencial), que se controló fácilmente con antihistamínicos.

Discusión

La literatura disponible referente al uso de trombolisis intratraqueal hasta el momento se basa en reporte de casos anecdóticos y no hay estudios controlados con suficiente fuerza estadística, debido a ello no existe consenso acerca de la dosis, forma de aplicación, trombolítico ideal y número de dosis.[7] La mayoría de los casos descritos fueron tratados con dosis de SK entre 80.000 a 120.000 UI diluida en 5-20 cc de solución salina administrada bajo guía broncoscópica en un lapso de 30-60 minutos.[1,7,11] Las dosis y concentraciones usadas en el caso que se describe no han sido reportados en la literatura. Dado que el coágulo impedía un aclaramiento adecuado de las secreciones bronquiales, es probable que se produjeran atelectasias pulmonares (como lo sugieren por la elevación de la presión meseta y caída de la distensibilidad estática). Una vez resuelta la obstrucción traqueal,

Cuadro 1
Mecánica pulmonar e intercambio gaseoso

Fecha	12/2/99	13/2/99	14/2/99	15/2/99		16/2/99		17/2/99		18/2/99
Presión pico (cmH_2O)	30	47	55	89	1° Broncoscopia + 100.000 UI SK (bolo)	55	2° Broncoscopia + 250.000 UI SK (gteo x 1 hora)	30	3° Broncoscopia control = sin coágulo residual	31
Presión meseta (cmH_2O)	25	40	52	76		40		25		25
Distensibilidad dinámica (ml/cmH_2O)	31	16	13	8		8		31		28
Distensibilidad estática (ml/cmH_2O)	38	19	15	9		15		41		38
Gradiente alveolo-capilar (mmHg)	178	198	266	484		337		201		109

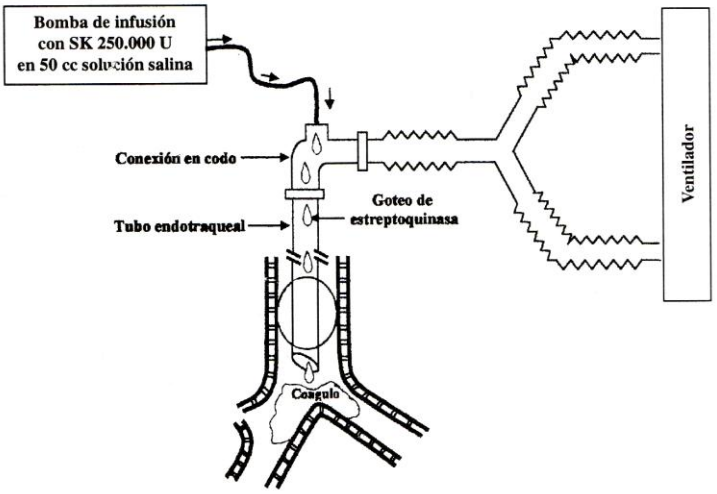

Figura 1. Esquema del sistema de trombolisis intratraqueal

se aspiró gran cantidad de secreciones purulentas. Un factor a considerar es el tiempo de evolución del coágulo, dado que la trombolisis es más efectiva entre más temprana sea la aplicación. En nuestro paciente, el lapso entre el inicio de la hemoptisis hasta el inicio de la trombolisis fue de 10 días; pero probablemente el coágulo obstructivo se formó durante los 3 días previos a la trombolisis, como lo evidenciaron la elevación de las presiones en las vías aérea y el empeoramiento del intercambio gaseoso. Dado que la SK ejerce su acción fibrinolítica por medio de la activación del plasminógeno tisular a plasmina (que es la enzima lítica),[1] debe haber suficiente cantidad de plasminógeno tisular dentro del coágulo, aún con 3 días de haberse formado. El desarrollo del exantema generalizado indica que hubo absorción sistémica; sin embargo no fue clínicamente importante, ya que no se alteraron las pruebas de coagulación ni los signos vitales. El uso de SK endotraqueal puede ser una medida salvadora en pacientes con obstrucción de vías aéreas superiores por coágulos. Conlleva pocas complicaciones y al menos en el presente caso, puede ser efectivo aún para coágulos organizados de hasta 3 días de haberse formado. Se requieren estudios controlados que incluyan un mayor número de pacientes para que este procedimiento tenga fuerza estadística.

Abstract

We reviewed the literature for potential uses of thrombolytics in pulmonary diseases other than pulmonary embolism, and found very few indications. These are basically intrapleural fibrinolytisis for drainage of pleural exudates, and endobronchial application for large airway obstruction with blood clots. We report a case of successful application of intratracheal streptokinase to dissolve an obstructing blood clot located in the carina of a ventilated patient who had severe hemoptisis during the previous days. It was possible to disrupt a large endobronchial clot with streptokinase. The dose used was higher than previously reported in the literature, but no major related complications were detected. Intratracheal streptokinase may be used as a lifesaving strategy in airway obstruction due to clots. The optimal dose is not well established due to the scarcity of reports in the medical literature, but may well be higher than what has been previously reported.

Referencias

1. Curzen N, Haque R, Timmis A. Applications of thrombolytic therapy. Intensive Care Med 1998; 24:756-768.

2. Jerjes C et al. Intrapleural fibrinolysis with streptokinase as an adyunctive treatment in hemothorax and empyema. Chest 1996; 109:1514-1519.

3. Moulton JS et al. Treatment of complicated pleural fluid collections with image-guided drainage and intracavitary urokinase. Chest 1995; 108:1252-1259.

4. Pollak JS, Passik CS. Intrapleural urokinase in the treatment of loculated pleural effusions. Chest 1994; 105:868-873.

5. Temes RT et al. Intrapleural fibrinolytics in management of empiema thoracis. Chest 1996; 110:102-106.

6. Hurrell DG, Schaff HV, Tajik AJ. Thrombolytic therapy for obstruction of mechanical prosthetic valves. Mayo Clin Proc 1996; 71:605-613.

7. Vajo Z, Parish JM. Endobronchial thrombolisis with streptokinase for airway obstruction due to blood clots. Mayo Clin Proc 1996; 71:595-596.

8. Botnick W, Brown H. Endobronchial urokinase for dissolution of massive clot following transbronchial biopsy. Chest 1994; 105:953-954.

9. Cole RP, Grossman GJ. Endobronchial streptokinase for bronchial obstruction by blood clots. N Engl J Med 1983; 308:905-906.

10. Thomson DB. Endobronchial streptokinase to dissolve a right mainstem clot. Chest 1986; 89:904.

11. Maxwell SL, Stauffer JL. Endobronchial streptokinase for relief of tracheobronchial obstruction by blood clots. Chest 1992; 101:1738-1739.