

# Carta al editor

## Fístula quilosa post disección radical de cuello tratada con octreótido

### (Treatment with octreotide of a chyloous fistula secondary to radical neck surgery)

La disección radical del cuello puede complicarse con a una fístula quilosa. Su manejo es con dieta basada en triglicéridos de cadena media, baja en grasa, nutrición parenteral y, en último caso, intervención quirúrgica. La somatostatina y su análogo octreótido han sido usados en el tratamiento de la fístula quilosa. Se presenta un caso tratado de esa manera.

Masculino de 40 años, con antecedente de cirugía por cáncer de piso de boca, quien consultó por linfadenopatía. Se le realizó una disección radical de cuello y en el postoperatorio #3, presentó una masa fluctuante en la herida quirúrgica, de la que se obtuvo material quiloso. Se diagnosticó una fístula quilosa y se manejó conservadoramente. Se indicó soporte mixto (parenteral parcial y dieta de líquidos claros) y, simultáneamente, octreótido. Veinticuatro horas después se continuó solamente manejo con dieta y el octreótido. La evolución del drenaje fue satisfactoria y en el postoperatorio 20, la fístula se cerró. (Figura 1)

La somatostatina inhibe la secreción de gastrina y bloquea la secreción pancreática y biliar, inhibe la secreción de insulina, de glucagón y de la hormona de crecimiento. El octreótido es un péptido análogo a la somatostatina que comparte sus efectos y puede utilizarse en dosis divididas. Sus aplicaciones clínicas

aprobadas incluyen manejo del sangrado digestivo por várices esofágicas, tratamiento de las fistulas enterocutáneas y de los tumores productores de hormona de crecimiento. También ha sido reportado su uso en el tratamiento del quilotórax y de las fistulas quilosas. Demos et al reportaron la administración de somatostatina en un paciente con quilotórax espontáneo con supresión del drenaje a los tres días de tratamiento.<sup>1</sup>

Los reportes en relación con su uso en el tratamiento de fístula quilosa son más escasos pero igualmente satisfactorios. El empleo de somatostatina en linforrea postoperatoria fue reportado por Ulibarri et al en 1990.<sup>2</sup> Bejarano Glaz-Serna et al demostraron el cierre completo de una fístula quilosa secundaria a disección radical de cuello al quinto día de tratamiento.<sup>3</sup> Neveuc y colaboradores reportan un 100% de éxito al tratar con somatostatina en 3 pacientes con fístula quilosa de origen tumoral.<sup>4</sup>

En el presente reporte la caída en el gasto de la fístula fue significativa con somatostatina. En conclusión, el octreótido podría ser útil como tratamiento coadyuvante con fístula quilosa, evitando la necesidad de reintervención.

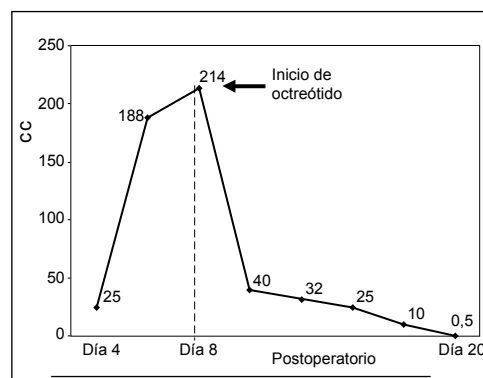


Figura 1: Evolución del drenaje de la fístula quilosa.

Juan Ignacio Padilla-Cuadra, Cecilia Vargas-Hernández, María Luisa Fallas-Quirós, Adriana Gutiérrez-Campos.

Comité de Nutrición Enteral y Parenteral (CNEP), Hospital Dr. Rafael Ángel Calderón Guardia

**Correspondencia a:** Juan Ignacio Padilla Cuadra, Médico Especialista en Medicina Crítica y Terapia Intensiva, Comité de Nutrición Enteral y Parenteral (CNEP), Hospital R.A. Calderón Guardia. Correo electrónico: apadilla@racsa.co.cr

### Referencias

1. Demos N, Kozel J, Scerbo J. Somatostatin in the treatment of chylothorax. *Chest* 2001; 119: 964-966
2. Ulibarri JL, Sanz Y, Fuentes C. Reduction of lymphorrhagia from ruptured thoracic duct by somatostatin. *Lancet* 1990;2: 366.
3. Bejarano D, Utrear-Glez A, Cordoncillo JM, De Juan F- Rada Morgades R, Carranza G. Fístula del conducto torácico. Tratamiento médico con octreótido. *Cir Esp* 2006; 79: 250-251
4. Neveuc R, Fernández R, Buchholtz M, González M, Rodríguez J, Trujillo C, Oddó D. Manejo conservador de la fístula quilosa postoperatoria con somatostatina. *Rev. Chilena de Cirugía* 2006; 58: 219-223