

Casos clínicos

Confirmación por laboratorio de leptospirosis

Leptospirosis: laboratory confirmation

María De los Ángeles Valverde-Jiménez¹, Roberto Brenes-Esquivel², Jorge Sequeiro-Soto¹.

Resumen

Se presenta el caso de un joven de quince años de edad que consulta a un hospital privado por enfermedad febril aguda de origen desconocido, asociada a elevación discreta de transaminasas y otras alteraciones inespecíficas de los exámenes de laboratorio. Fue referido para observación a un hospital de la Caja Costarricense de Seguro Social, donde se le maneja como cuadro de dengue clásico. La atención en la clínica privada se restableció luego de su egreso, se confirmó el diagnóstico de leptospirosis por parte del laboratorio del Centro Nacional de Referencia de Leptospirosis del INCIENSA y se manejó con antibióticos hasta su resolución. El artículo enfatiza la importancia del diagnóstico de la leptospirosis mediante un alto grado de sospecha, una historia clínica precisa, un buen examen físico y la confirmación diagnóstica por laboratorio con el fin de tratarla apropiadamente.

Abstract

A case of a 15 year old young man is presented, who consulted at a private hospital for acute fever, initially of unknown origin, associated with mild elevation of transaminases and other unspecific alterations of laboratory tests. He was referred for observation to a Hospital, where he was treated as a case of classic dengue fever. After his discharge his case was re-taken by a private practitioner, his diagnosis of leptospirosis was confirmed by the laboratory of the National Leptospirosis Referral Center in the INCIENSA, and he was properly treated with antibiotics until complete resolution of his episode. This article emphasizes the importance of a high level of suspicion, a precise and thorough clinical history, as well as a meticulous

physical examination, followed by laboratory evidence, in order to diagnose and treat this illness in a proper way.

Descriptor: *Leptospira*, Leptospirosis, serología, confirmación diagnóstica, Enfermedad de Weil, fiebre de origen desconocido, Dengue, fiebre Dengue hemorrágica.

Key words: leptospira, Leptospirosis, serology, diagnostic confirmation, Weil disease, fever of unknown origin, Dengue, Dengue hemorrhagic fever .

Recibido: 6 de noviembre de 2006

Aceptado: 17 de julio de 2007

Leptospirosis es una zoonosis distribuida en el mundo causada por espiroquetas de la especie *Leptospira interrogans*; la transmisión a humanos suele ser en forma indirecta a través de aguas contaminadas, o directamente por contacto con orina o tejidos de animales infectados.¹

Estudios epidemiológicos han descrito que la leptospirosis es más frecuente durante la estación lluviosa, la cual favorece un incremento en la exposición con aguas estancadas. Después de un período de incubación de 2-20 días, se pueden presentar dos cuadros clínicos: leptospirosis anictérica o icterica.² Entre los pacientes con leptospirosis, un 90% presenta la enfermedad anictérica y un 5-10% tiene leptospirosis severa con ictericia (enfermedad de Weil).³ Entre el 85% y el 90% de las infecciones de leptospirosis son autolimitadas.⁴ El criterio para el diagnóstico definitivo es el aislamiento de la bacteria mediante la técnica de aglutinación microscópica² en una muestra clínica, o la seroconversión en 4 títulos de los anticuerpos totales compatibles con los síntomas clínicos.

Caso clínico

Al Servicio de Emergencias de un hospital privado en San José, se presentó un paciente masculino de quince años de edad, estudiante, vecino de La Unión de Tres Ríos. Tenía un cuadro de tres días de evolución de fiebre no cuantificada, malestar general, náuseas, vómitos de escaso contenido líquido, hiporexia, inyección conjuntival y cefalea intermitente. La historia clínica inicial documentó que diecisiete días antes del inicio de los síntomas estuvo de paseo en una finca en Horquetas de Sarapiquí, donde se bañó

1. Microbióloga Química Clínica, Centro Nacional de Referencia de Leptospirosis del INCIENSA

2. Master en Médica del Trabajo, Decano de la Facultad de Ciencias de la Salud UACA

Abreviaturas: INCIENSA, Instituto Costarricense de Investigación y Enseñanza en Nutrición y Salud

Correspondencia: María de los Ángeles Valverde Jiménez, Apdo. 4-2250 Tres Ríos, Costa Rica. Correo electrónico: mvalverde@inciensa.sa.cr

en un río. En la finca se encontraban varios perros y cerdos sueltos. Con frecuencia estos últimos eran sacrificados en la misma finca para consumo humano. El paciente no tenía antecedentes patológicos o quirúrgicos de importancia, no había recibido transfusiones y no registró alergias a los medicamentos.

Al examen físico se presenta con fiebre de 40°C, presión arterial de 110/70, con rubicundez facial. En buen estado general, hidratado, con eritema faríngeo sin exudados, oídos sin alteración, examen cardiopulmonar sin datos patológicos. No tenía brotes en piel, el abdomen blando, depresible y con dolor leve a la palpación profunda del hipocondrio derecho. Se palpó un hígado de borde liso ligeramente aumentado de tamaño.

Los exámenes de laboratorio de ese día muestran una serie roja normal, plaquetas en 174 000 / μ l, 7 300 leucocitos/ μ l con un 88% de segmentados, un 6% de leucocitos en banda, un 4% de linfocitos, y un 2% de monocitos. El sedimento urinario estaba completamente normal. La transaminasa glutámico oxalacética estaba en 59 U/L, la transaminasa glutámico pirúvica, en 107 U/L y la fosfatasa alcalina, en 176 U/L. Además, se realizaron serologías ELISA IgM e IgG por dengue, que resultaron negativas. El médico del hospital privado determinó leptospirosis como diagnóstico probable y le prescribió Doxiciclina 100 mg cada 12 horas vía oral.

Paralelamente, el paciente fue referido al laboratorio del Centro Nacional de Referencia de Leptospiriosis, por una vecina y funcionaria del INCIENSA, a primera hora del día siguiente. Por iniciativa de dicho laboratorio se le tomaron las primeras muestras para confirmar la enfermedad mediante las técnicas de serología y cultivo, ya que el paciente no

había iniciado el tratamiento con doxiciclina. (Cuadro 1).

Al día siguiente, la condición general del paciente se deterioró. Presentó vómitos abundantes, decaimiento y fiebre, a pesar del tratamiento, por lo que el médico recomendó por vía telefónica, llevarlo de nuevo a Emergencias del hospital citado.

El médico de guardia lo revaloró y lo encontró levemente deshidratado, sin otros cambios en el examen físico y en el hemograma, por lo que fue referido a un hospital de la Caja Costarricense de Seguro Social para valorar la observación hospitalaria. Fue atendido en el Servicio de Emergencias de dicho centro, donde se le tomaron muestras para varias serologías con el fin de descartar dengue, que fueron procesadas en el laboratorio del Centro Nacional de Referencia de Virología del INCIENSA (Cuadro 2) y permaneció en observación por cuarenta y ocho horas. Durante su estancia en el hospital mostró una plaquetopenia leve y mejoró clínicamente (desaparecieron la fiebre, los vómitos y elevó plaquetas). Los médicos tratantes de urgencias suspendieron el tratamiento con la Doxiciclina al tercer día y fue egresado como caso sospechoso de dengue clásico, con referencia a un especialista en infectología. El paciente no presentó manifestaciones clínicas de tercer espacio.

Dos días después de su egreso la madre contactó de nuevo, por vía telefónica, al médico tratante inicial de la clínica privada, pues el paciente reinició la fiebre, la hiporexia y el malestar general. El médico le prescribió Rocephin 1000 mg intramuscular por día, por una semana, los síntomas desaparecieron a partir de la segunda dosis y el paciente se recuperó satisfactoriamente. La serología IgM e IgG por *Leptospira sp.* analizada en el laboratorio del Centro

Cuadro 1. Resultados obtenidos en las muestras procesadas para pruebas serológicas y cultivo por *Leptospira interrogans*.

| Método técnica | Primera muestra 4 días de evolución | Segunda muestra 34 días de evolución |
|--|---|--|
| Lepto-Dri Dot Anticuerpos IgM e IgG | Negativo | Positivo |
| Anticuerpos totales (IgM e IgG) por MAT | Negativo | Positivo 1:640 serovariedad Canicola |
| Cultivo medio EMJH + 5Fu | Crecimiento positivo por <i>Leptospira sp</i> a los 20 días observación al microscopio campo oscuro | |
| Cultivo medio Fletcher + suero conejo | Positivo a los 20 días | |
| Antisueros de conejo del cultivo positivo | Identificación de serogrupo Canicola 1:10 240 | |
| Monoclonales de ratón del cultivo positivo | Identificación de serovariedad Canicola 1:10 240 | |

Centro Nacional de Referencia de Leptospiriosis. INCIENSA 2006

Cuadro 2. Resultados obtenidos en las muestras procesadas para pruebas serológicas por Dengue, Sarampión y Rubéola.

| Método técnica | Primera muestra 6 días de evolución | Segunda muestra Datos no consignados |
|---------------------|--|---|
| ELISA IgM dengue | Negativo 0,084 | Negativo 0,084 |
| Elisa IgM sarampión | Negativo 0,012 | |
| Elisa IgM rubéola | Negativo 0,080 | |

Centro Nacional de Referencia de Virología. INCIENSA 2006

Nacional de Referencia de Leptospirosis del INCIENSA dio un resultado positivo a los 34 días de evolución, correspondiente a la toma de la segunda muestra (Cuadro 1).

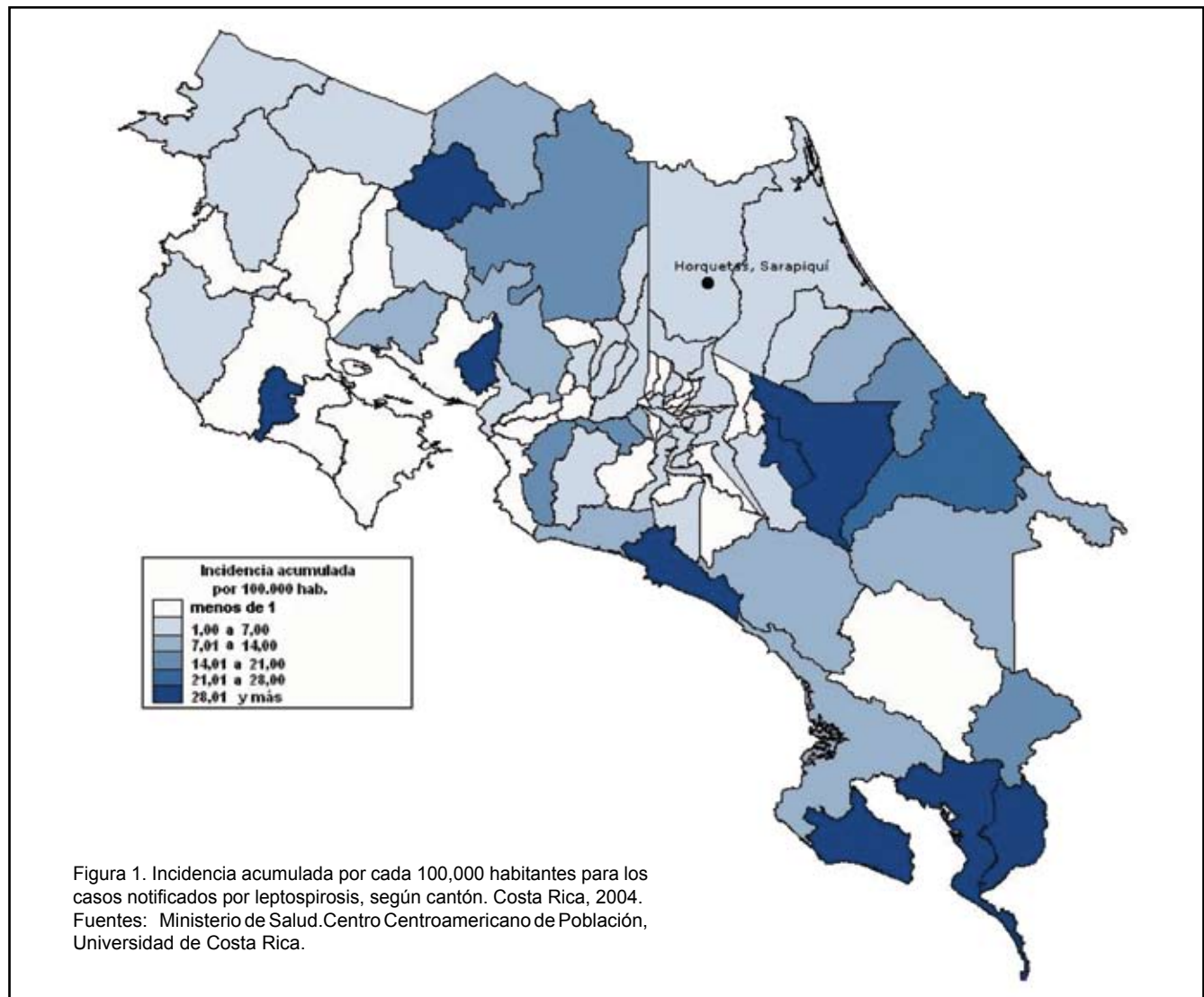
Discusión

La dificultad para diferenciar clínicamente esta enfermedad del Dengue hace que en países como Costa Rica, no se determine o sea subregistrada,^{5,6} pues ambas

enfermedades coinciden en tiempo y espacio. Tal subestimación repercute en el manejo adecuado del paciente y en las medidas de intervención poblacional establecidas para la identificación epidemiológica de la fuente de riesgo.⁵ En casos como la leptospirosis el vínculo epidemiológico en la historia referida por el paciente fue importante para la presunción, donde el conocimiento de los factores de riesgo para la adquisición de la enfermedad debió tomarse en cuenta.

El análisis epidemiológico de este caso estableció el vínculo del contacto con aguas en zonas tradicionalmente conocidas por presentar casos de leptospirosis. En 2004 el Ministerio de Salud reportó 58 casos de la enfermedad y una incidencia acumulada de 1,9 por cada 100 000 habitantes en la región Central Norte. En esta región se localizó el sitio donde el paciente reportó que estuvo 17 días antes del inicio de los síntomas (Figura 1).

También es importante identificar el papel de posibles contactos con reservorios potenciales, así como estudiar esta zoonosis ante la presencia de enfermedades febriles. El



éxito del diagnóstico de esta enfermedad en países como Costa Rica se favorece por la diversidad de especies hospedadoras. Muchos estudios identificaron la presencia de esta bacteria en ganado vacuno, cerdos, caballos, cabras, ovejas, perros y roedores.^{7,8} Además, se deben considerar otros factores de riesgo para la adquisición de la leptospirosis. En la actualidad hay un incremento en las actividades recreativas en ríos y lagos, lo que incrementa el riesgo para adquirir la leptospirosis. Este riesgo se explica por la contaminación de fuentes de agua con orina de animales infectados, factor relacionado con la ocurrencia de brotes de leptospirosis.⁹

Agradecimientos

A la Licda. Marlen Solís Mata, al Dr. Luis González Salas, por sus valiosas sugerencias. También al técnico de Microbiología Juan Israel Chaverri Salazar, por su apreciable colaboración.

Referencias

1. Stefos A, Georgiadou SP, Gioti C, Loukopoulos A, Ioannou M, Pourmaras S, et al. Leptospirosis and pancytopenia: two case reports and review of the literature. *J Infect.* 2005; 51: 277-80.

2. Erdinc FS, Koruk ST, Hatipoglu CA, Kinikli S, Demiroz AP. Three cases of anicteric leptospirosis from Turkey: Mild to severe complications. *J Infect.* 2006; 52:45-48.
3. Farrar We. *Leptospira* species (leptospirosis). In Mandell GL, Bennett JE, Dolin R, editors. Principles and practice of infectious diseases. 4th ed. New York: Churchill Livingstone; 1995. p2137-41.
4. Feigin RD, Anderson DC. Human leptospirosis. *Crit Rev Clin Lab Sci.* 1975; 5:413-67.
5. Flannery B, Pereira M, Freitas L, Carvalho C, Góes L, De Saboia G, et al. Referral pattern of leptospirosis cases during a large urban epidemic of dengue. *Am J Trop Med Hyg.* 2001; 65:657-63.
6. Bruce M, Sanders E, Leake J, Zaidel O, Bragg S, Aye T, et al. Leptospirosis among patients presenting with dengue-like illness in Puerto Rico. *Acta Trop.* 2005; 96:36-46.
7. Homem V, Heinemann M, Moraes Z, Vasconcellos S, Ferreira F, Ferreira N. Estudo epidemiológico da leptospirose bovina e humana na Amazônia oriental brasileira. *Rev Soc Bras Med Trop.* 2001; 34:173-80.
8. Vado I, Cardenas M, Jiménez B, Alzina A, Laviada H, Suarez V, et al. Clinical-epidemiological study of leptospirosis in humans and reservoirs in Yucatán, Mexico. *Rev Inst Med Trop S Paulo.* 2002; 44:335-40.
9. Katz A, Ansdell V, Effler P, Middleton C, Sasaki D. Leptospirosis in Hawaii, 1974-1998: epidemiologic analysis of 353 laboratory-confirmed cases. *Am J Trop Med Hyg.* 2002; 66:61-70.

Mielolipoma, una lesión quirúrgica poco frecuente de la glándula adrenal

Myelolipoma, an infrequent surgical lesion of the adrenal gland

Humberto Álvarez-Pertuz, Laura Arroyo-Martínez, Jorge Acuña-Calvo

Resumen

El mielolipoma es un tumor benigno poco frecuente, compuesto de tejido adiposo maduro y elementos hematopoyéticos diversos, histológicamente similares a la médula ósea normal. Estos tumores se pueden localizar comúnmente en las glándulas adrenales, pero también en sitios extra adrenales. Puede encontrarse como tumor único o múltiple, y es hormonalmente inactivo.¹ El origen del mielolipoma es desconocido y se han propuesto varias teorías. Los mielolipomas muestran una gran variedad de manifestaciones clínicas, tales como: sangrado digestivo, hematuria, dolor abdominal en los flancos, masa abdominal y pérdida de peso, entre otras. La incidencia de estos tumores

en autopsias es del 0,08 al 0,2 %, gracias al US, la TAC y la RM, su hallazgo es mas frecuente hoy.² El diagnóstico es generalmente por exclusión, habiéndose descartado otras entidades suprarrenales. Entre los métodos diagnósticos figuran: la TAC, el US y la RM. La resección quirúrgica es el tratamiento de elección, cuando haya sintomatología; de lo contrario, un manejo conservador con controles periódicos del paciente será más que suficiente.³ Se presenta el caso de una paciente de 55 años, hipertensa, obesa y con un trastorno depresivo-ansioso, quien consultó por dolor abdominal, náuseas y vómitos.

Abstract

Myelolipoma is a non functioning benign tumor of the adrenal gland which is formed by hematopoietic and adipose tissue. The tumor was first described by Gierke in 1905, and named by Oberling in 1929. Most series consist of myelolipomas discovered incidentally at autopsy. They are generally located in the adrenal gland, although they can occur in other organs.

Servicio de Cirugía General, Hospital San Rafael de Alajuela, Caja Costarricense de Seguro Social.

Abreviaturas: BAAF, biopsia por aspiración con aguja fina; HCD, hipocondrio derecho; MLA, mielolipoma adrenal; RM, resonancia magnética; SDA, sangrado digestivo alto SDB, sangrado digestivo bajo; TAC, tomografía axial computarizada; US, ultrasonido.

ISSN 0001-6002/2008/50/1/54-57
Acta Médica Costarricense, ©2008
Colegio de Médicos y Cirujanos