

## Terapia eléctrica de las arritmias cardiacas

Lidieth Esquivel-Alfaro, Oswaldo Gutiérrez-Sotelo

Desde la introducción de la estimulación cardiaca mediante marcapasos implantables en la década de 1950, el tratamiento no farmacológico (“terapia eléctrica”) de diversas anomalías del ritmo cardiaco ha evolucionado notablemente, contándose en la actualidad con diversas opciones terapéuticas, tales como los marcapasos de doble cámara, los sincronizadores o marcapasos biventriculares, los cardiodesfibriladores implantables y la ablación por catéter. Esta revisión comprenderá los aspectos generales de su funcionamiento, su electrocardiografía básica y sus principales aplicaciones clínicas, elementos que serán de utilidad para el médico que debe afrontar un paciente con una arritmia cardiaca, o que es portador de un dispositivo de estimulación.

**Descriptor:** Arritmia cardiaca, desfibrilador, terapia eléctrica, marcapaso.

*Recibido:* 18 de marzo de 2003

*Aceptado:* 23 de setiembre de 2003

### Marcapasos

El sistema de estimulación cardiaca permanente incluye una fuente generadora o batería, un circuito electrónico configurado para diversas funciones y un catéter electrodo cuya función es conducir la corriente eléctrica desde el generador hasta el tejido miocárdico (Figura 1-A), produciendo una despolarización autopropagada y la consiguiente contracción, usualmente en el ventrículo derecho (Figura 1-B). En los últimos años el avance tecnológico ha permitido agregar a los marcapasos cardiacos, mediante algoritmos matemáticos, diversas funciones adicionales que intentan reproducir las condiciones fisiológicas del tejido de conducción miocárdico. Ellas incluyen estimulación bicameral, incremento de la frecuencia cardiaca en relación con el ejercicio físico y muchas otras.

Inicialmente implantados con los parámetros de estimulación eléctrica predeterminados, hoy es posible modificar estos parámetros según las necesidades de cada paciente, que incluyen el voltaje de salida, el ancho de pulso, la sensibilidad, los períodos refractarios y la polaridad de la estimulación. Se puede también obtener lecturas de información relevante para decidir la programación de parámetros, tales como la resistencia del catéter electrodo, el voltaje de la batería y otras

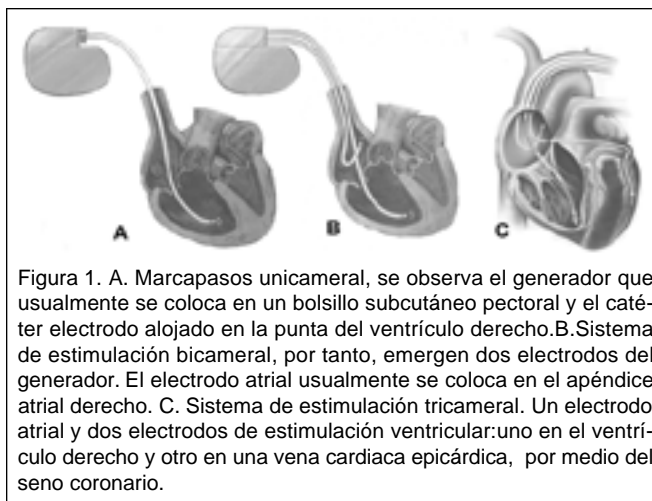


Figura 1. A. Marcapasos unicameral, se observa el generador que usualmente se coloca en un bolsillo subcutáneo pectoral y el catéter electrodo alojado en la punta del ventrículo derecho. B. Sistema de estimulación bicameral, por tanto, emergen dos electrodos del generador. El electrodo atrial usualmente se coloca en el apéndice atrial derecho. C. Sistema de estimulación tricameral. Un electrodo atrial y dos electrodos de estimulación ventricular: uno en el ventrículo derecho y otro en una vena cardiaca epicárdica, por medio del seno coronario.

mediciones. La programación se realiza por telemetría (lectura a distancia), sin necesidad de remover la fuente ni modificar el circuito electrónico. Las dos condiciones que con más frecuencia ameritan colocar marcapasos son el bloqueo atrioventricular de alto grado o la enfermedad del nodo sinusal. Se refiere al lector a las guías internacionales para las indicaciones de colocación de marcapasos definitivo<sup>1</sup>.

Posteriormente se introdujeron los marcapasos bicamerales o secuenciales, que utilizan dos electrodos (uno en el atrio derecho y otro en el ventrículo derecho, figura 1-B) y logran una contracción atrial, muy necesaria en pacientes con cardiopatías e insuficiencia cardiaca<sup>2</sup>, seguida de la contracción ventricular, de manera similar a los eventos del ciclo cardiaco normal. También es posible programar el retardo AV y otros parámetros que permiten un funcionamiento más fisiológico.

Servicio de Cardiología, Clínica de arritmias y marcapasos, Hospital México. Cátedra de Medicina, Universidad de Costa Rica

**Correspondencia:** Oswaldo Gutiérrez Sotelo. Ap. Postal 471-1300 San José, Costa Rica

E-mail: oswcr@hotmail.com / baltesq@racsa.coc.r

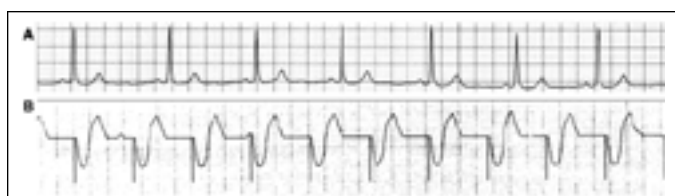


Figura 2. A. Trazado electrocardiográfico normal, con complejos QRS angostos. B. Trazado electrocardiográfico durante estimulación unicameral. Consiste en una espiga (imagen electrocardiográfica correspondiente al impulso eléctrico generado en el marcapasos) seguida del complejo QRS. Este es ancho, dado que la despolarización ventricular ocurre desde un punto diferente al normal, el sistema de conducción miocárdico.

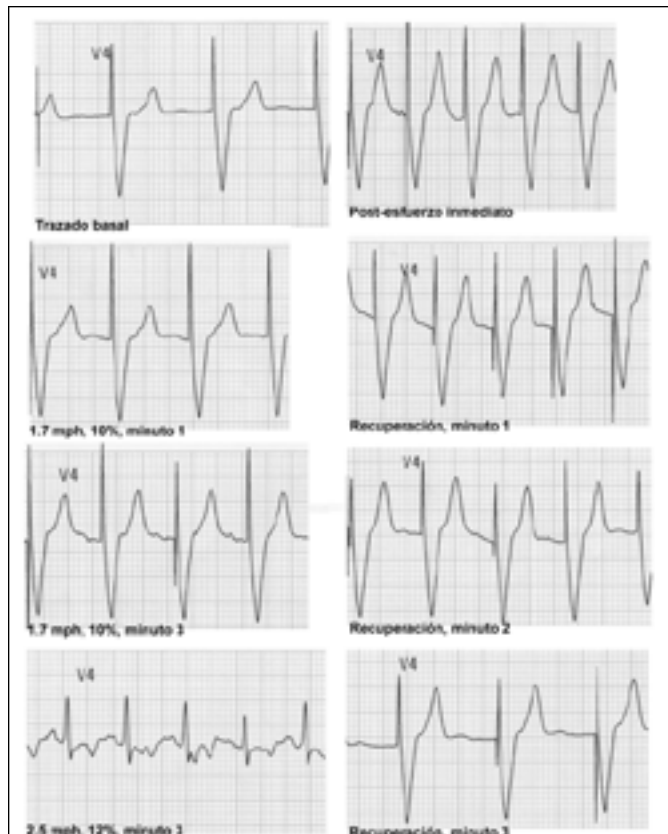


Figura 3. Marcapasos unicameral con respuesta en frecuencia durante una prueba de esfuerzo. Obsérvese como la frecuencia de estimulación se va incrementando en respuesta a la actividad física detectada por un sensor. Durante el máximo esfuerzo, el paciente presenta ritmo propio sinusal y en la recuperación nuevamente aparece estimulación a una frecuencia decreciente.

En la última década se introdujo el concepto de respuesta en frecuencia<sup>3</sup>, que consiste en la detección, mediante diferentes tipos de sensores, del nivel de actividad física del paciente, incrementando el dispositivo la frecuencia de estimulación acorde con ese nivel. También es un parámetro programable según la edad, actividad habitual y condicionamiento físico del paciente (Figura 3).

Existen otras funciones de estimulación más sofisticadas, como por ejemplo, la respuesta rápida a la caída abrupta de la

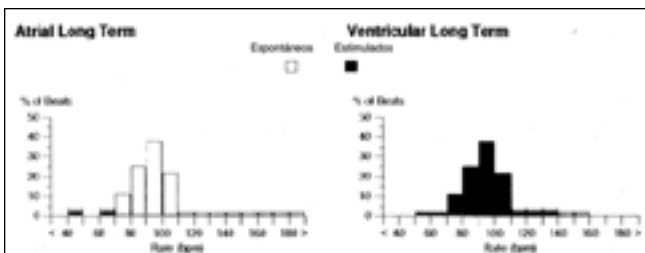


Figura 4. Se observan histogramas que muestran la proporción de latidos espontáneos y los estimulados en un período, a la izquierda en los atrios y a la derecha en los ventrículos. La mayor parte del tiempo, en este paciente, la actividad atrial espontánea es reconocida por el dispositivo, de manera que no es necesaria la estimulación. En cambio, casi todo el período explorado ha requerido estimulación ventricular.

frecuencia cardíaca para pacientes con síncope neurocardiogénico<sup>4</sup>, la estimulación preventiva de pausas<sup>5</sup>, destinada a aquellos pacientes en los que las irregularidades marcadas de la frecuencia cardíaca pueden resultar arritmogénicas (tanto atriales como ventriculares), o la estimulación en dos sitios atriales<sup>6</sup> como prevención de fibrilación atrial.

Finalmente, se ha incluido en estos dispositivos memoria electrocardiográfica, pudiéndose interrogar por telemetría, el tiempo que el marcapasos estimula el miocardio y el que el dispositivo permite que el ritmo propio del paciente (cuando existe) sea el dominante (Figura 4). También se puede interrogar la presencia de taquiarritmias atriales o ventriculares, que coexisten a veces en estos pacientes con bradiarritmias, almacenando el número de episodios, su duración e incluso electrogramas que pueden visualizarse después con lecturas por telemetría (Figura 5).

## El sincronizador cardíaco

Se conoce que en pacientes con disfunción contráctil del ventrículo izquierdo, la presencia de trastornos de conducción intraventricular, principalmente bloqueo de rama izquierda del haz de His (aproximadamente un 25% de los casos), empeora la condición hemodinámica, ya de por sí deteriorada. Esto se debe a la desincronización que ocasiona el trastorno de conducción entre la sístole derecha y la izquierda. Estudios previos con estos enfermos reportaron mejoría hemodinámica con estimulación bicameral, efecto que se lograba al incrementar el tiempo de llenado ventricular y disminuir la insuficiencia mitral que suele acompañar esta condición. Sin embargo, no todos los casos manifestaban tal mejoría<sup>2</sup>. Recientemente se ha demostrado que la estimulación biventricular sincrónica agregada a la estimulación bicameral, produce una mejoría hemodinámica notable, al resincronizar la sístole ventricular izquierda y derecha<sup>7</sup>. Para tal efecto, se colocan catéteres electrodo en el atrio derecho, ventrículo derecho y en una vena epicárdica a través del seno coronario, destinado a la estimulación del ventrículo izquierdo (Figuras 1-C y 6). Se llevan a cabo estudios que evalúan si esta terapia tiene efecto en la mortalidad en tal población de enfermos.

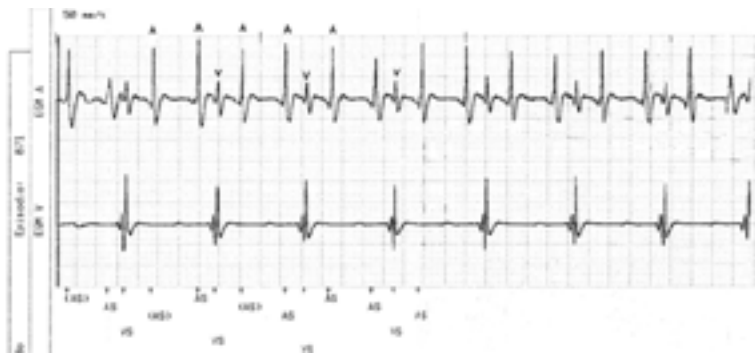

Figura 5. Registro electrocardiográfico obtenido mediante interrogación por telemetría, en un control rutinario de un paciente con un marcapasos bicameral. Se observa un episodio de flúter atrial. El canal superior muestra el electrograma (registro endocavitario) atrial y el inferior, el ventricular. Se indica con A las ondas F del flúter con una frecuencia de aproximadamente 300 lpm (velocidad del papel 50 mm/s, el doble del electrocardiograma convencional), con una frecuencia ventricular de cerca de 150 lpm, o sea, un flúter con conducción AV 2:1.

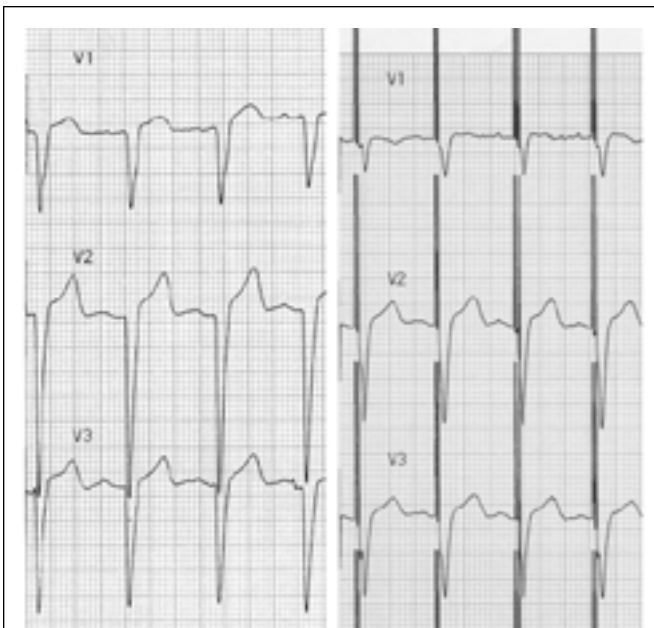


Figura 6. Estimulación biventricular. A la izquierda se observan tres derivaciones (V1, V2, V3) del electrocardiograma basal de una paciente con miocardiopatía dilatada y bloqueo de rama izquierda del haz de His. A la derecha, las mismas derivaciones, luego de la colocación del sincronizador. Obsérvese que el complejo QRS es relativamente angosto, ya que la despolarización ventricular toma menos tiempo porque se inicia desde dos puntos diferentes en forma simultánea.

## El cardiodesfibrilador implantable

A diferencia de los marcapasos antibradicardia, este dispositivo es una modalidad de tratamiento antitaquicardia. Desde su introducción hace más de 20 años, ha experimentado notables avances tecnológicos que permiten múltiples funciones de detección y terapia. Consiste también en una fuente generadora, capacitores destinados a almacenar energía y administrarla por un catéter de bobina colocado usualmente en el ventrículo derecho (Figura 7). El dispositivo vigila el

ritmo cardiaco segundo a segundo y al detectar cualquier ritmo rápido que cumpla con los parámetros programados para el diagnóstico de taquicardia ventricular sostenida o fibrilación ventricular, administra la terapia programada para cada caso. El desfibrilador implantable está indicado en pacientes que han sobrevivido un paro cardiorrespiratorio o presentado taquicardia ventricular sostenida con descompensación hemodinámica<sup>8,9</sup>.

Las terapias que administra son estimulación antitaquicardia, cardioversión y desfibrilación. La primera consiste en la interrupción de la taquicardia mediante diversas modalidades de estimulación similar a un marcapasos, pero a frecuencias suficientemente rápidas para lograrlo, proceso que no suele ser percibido por el paciente (Figura 8). La cardioversión es la administración endocavitaria de corriente directa a bajas energías, empleada cuando la anterior modalidad fracasa y la desfibrilación utiliza mayor energía (hasta 35 Joules) para

revertir fibrilación ventricular, salvando, vida del enfermo<sup>9</sup> (Figura 9).

En los últimos años se ha agregado a estos dispositivos la estimulación cardiaca convencional unicameral y bicameral (estimulación antibradicardia), destinada a aquellos pacientes en quienes coexisten taquiarritmias ventriculares graves y bradiarritmias. También se han agregado algoritmos de

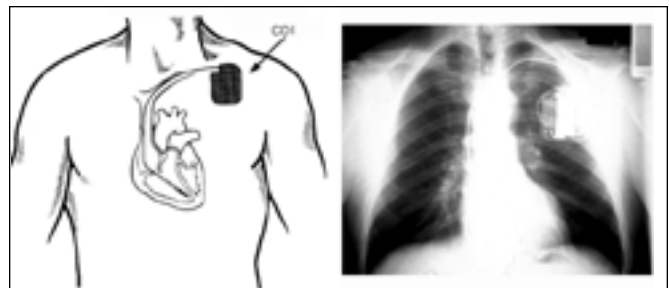


Figura 7. Izquierda, esquema que ilustra la forma en que se implanta el desfibrilador en bolsillo pectoral izquierdo. Derecha, imagen radiográfica del dispositivo.

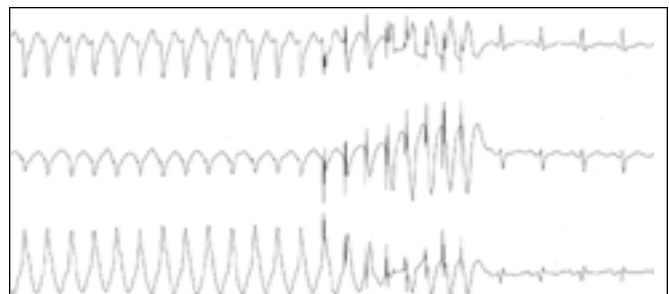


Figura 8. Estimulación antitaquicardia. Se muestran tres derivaciones electrocardiográficas simultáneas (I, II, III) y una taquicardia ventricular monomorfa sostenida. Detectada la taquicardia, alrededor de la mitad del trazado se observa una salva de espigas seguidas de latidos anchos, lo que indica que la estimulación rápida logra capturar los ventrículos, seguida de interrupción de la taquicardia y restablecimiento de ritmo sinusal normal (modificado de referencia 12).

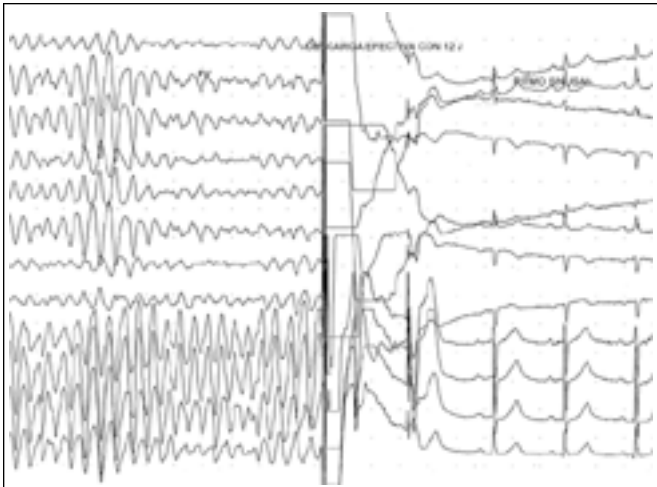


Figura 9. Detección y cardioversión exitosa de un episodio de fibrilación ventricular por el dispositivo.

prevención o interrupción de fibrilación atrial u otras taquiarritmias atriales<sup>10</sup>, y aún en fase de investigación, se ha añadido la función de desfibrilación atrial. Finalmente, ya está disponible el sincronizador-desfibrilador, pues los pacientes con insuficiencia cardiaca y trastornos de conducción intra-ventricular tienen también alta incidencia de muerte súbita y taquiarritmias ventriculares.

### La ablación con catéter

Este procedimiento es un cateterismo cardiaco en el que, mediante la utilización de un catéter especialmente diseñado, se aplica calor sobre el endocardio, en un sitio identificado como parte crítica del circuito eléctrico de una taquicardia. La lesión intencional endocárdica permite la interrupción definitiva de este circuito, lográndose su curación definitiva y obviando la necesidad de fármacos antiarrítmicos. El ejemplo típico de este sitio crítico es el trayecto atrioventricular de las vías accesorias o anómalas, responsables del síndrome de Wolff-Parkinson-White y de taquicardias paroxísticas supra-ventriculares. La localización de la vía accesoria se realiza antes por medio de mapeo, con catéteres de registro endocavitario colocados bajo fluoroscopia y cuyos registros o "electrogramas" se muestran en una pantalla de polígrafo (Figuras 10 y 11). Asimismo, con el empleo de diversas técnicas de estimulación se logra inducir e interrumpir la taquicardia en forma reproducible, con el fin de localizar el circuito eléctrico y comprobar, después del procedimiento, que ya no es posible su inducción. La temperatura en la punta del catéter se genera mediante una corriente eléctrica especial de alta frecuencia, llamada radiofrecuencia, similar a la utilizada en el electrobisturí. La lesión tiene una profundidad de un milímetro, lo que minimiza las complicaciones relacionadas con este procedimiento. En pacientes con taquicardias paroxísticas supra-ventriculares, flúter atrial y ciertos tipos de taquicardia ventricular, la tasa de éxito global es mayor del 90%, siendo entonces esta terapia curativa<sup>11,12</sup>.

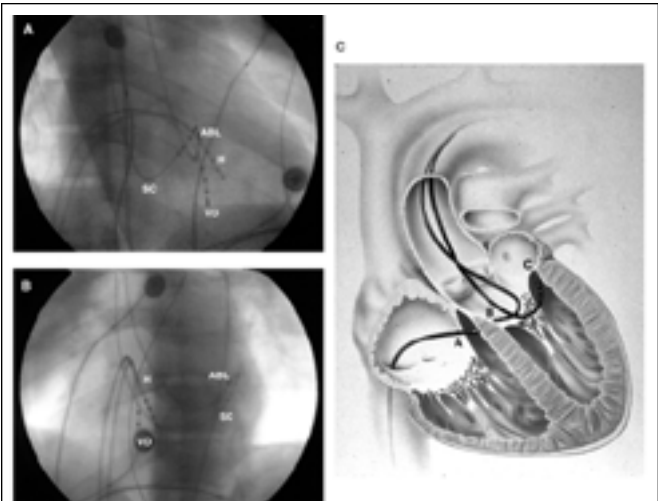


Figura 10. A. Imagen fluoroscópica en incidencia oblicua anterior derecha, de varios catéteres colocados en diferentes puntos para mapear y localizar una vía accesoria. SC: catéter en el seno coronario. H: en el sitio donde se registra el potencial del haz de His VD: en el ventrículo derecho. ABL: catéter de ablación. B. Los mismos catéteres en incidencia oblicua anterior izquierda. C. Esquema que representa las diferentes posiciones del catéter de ablación, en el gráfico A B y C, representan en el ventrículo derecho, en la unión AV y en el ventrículo izquierdo respectivamente (modificado de la referencia 11).




Figura 11. Registro de polígrafo en el que se muestran cinco canales. Los cuatro primeros son las derivaciones electrocardiográficas I, II, III y a VF y el más inferior el electrograma registrado desde el catéter de ablación. El paciente está con una taquicardia paroxística supra-ventricular; al iniciarse la aplicación de radiofrecuencia la taquicardia se interrumpe, se restaura el ritmo sinusal y ya no es posible su inducción, lo que indica que se ha bloqueado en forma definitiva el circuito eléctrico de la taquicardia (modificado de la referencia 11).

En los últimos años se han diseñado sistemas de imágenes en los que se muestra gráficamente el inicio y la secuencia de la activación eléctrica del miocardio durante el ritmo anormal, permitiendo detectar con exactitud el sitio de origen o el punto crítico, del circuito para ser sometido a ablación. El gran reto para esta terapia es la fibrilación atrial, la taquiarritmia más frecuente. Con excepción de los casos de fibrilación atrial paroxística en los que el foco de inicio es localizable a nivel de una o más venas pulmonares, los casos crónicos en los

que subyace algún tipo de cardiopatía ofrecen una mayor dificultad, ya que no hay un solo punto indispensable para su perpetuación, por lo que se ensayan varias modalidades con este método.

## Abstract

Since the introduction of electrical cardiac stimulation by means of implantable pacemakers in the 1950's decade, non-pharmacological treatment of several cardiac rhythm disorders has evolved importantly. Today we have many therapeutic options including dual chamber pacemakers, cardiac synchronisers, implantable cardiodefibrillators and catheter ablation therapy. In this review we assess generic aspects, basic electrocardiography and the most frequent clinical indications. All these issues will be of interest for physicians who face patients with cardiac arrhythmias or with implanted devices.

## Referencias

1. Gregoratos G, Cheitlin M, Conill A, et al: ACC/AHA guidelines for implantation of cardiac pacemakers and antiarrhythmia devices. A report of the American College of Cardiology/American Heart Association Task Force on Practice Guidelines (Committee on Pacemaker Implantation). *J Am Coll Cardiol* 1998; 31:1175-1209.
2. Peters RW, Gold MR. Pacing for patients with congestive heart failure and dilated cardiomyopathy. In: Ellenbogen KA: *Cardiac Pacing. Cardiology clinics* 2000; 18: 55- 66.
3. Glikson M, Hayes DL. Cardiac Pacing. A Review. *Med Clin of N Am* 2001; 85
4. Connolly SJ, Sheldon R, Roberts RS, Gent M, on behalf of the Vasovagal Pacemaker Study Investigators. The North American Vasovagal Pacemaker Study (VPS). A randomized trial of permanent cardiac pacing for the prevention of vasovagal syncope. *J Am Coll Cardiol* 1999; 33:16-20
5. Viskin S, Glikson M, Fish R, Glik A, Cooperman Y, Saxon L. Rate Smoothing with cardiac pacing for preventing Torsade de pointes. *Am J Cardiol* 2000; 86: 111-115
6. Lau CP; Tse HF; Yu CM; Teo WS; Kam R; Ng KS; Huang SS; Lin JL; Fitts SM; Hettrick DA; Hill MR. New Indication for Preventive Pacing in Atrial Fibrillation (NIPP-AF) Investigators. Dual-site atrial pacing for atrial fibrillation in patients without bradycardia. *Am J Cardiol* - 15-Aug-2001; 88: 371-5
7. Leclercq C, Kass DA. Retiming the failing heart: principles and current clinical status of cardiac resynchronization. *J Am Coll Cardiol* 2002; 194-201
8. Dhala A, Sra J, Blanck Z, Deshpande S, Jazayeri MR, Akhtar M. Ventricular arrhythmias, electrophysiologic studies, and devices. *Cardiol Clin* 1999; 17: 189-95
9. The Antiarrhythmic Versus Implantable Defibrillator (AVID) investigators: A comparison of Antiarrhythmic-drug Therapy with Implantable Defibrillators in patients Resuscitated from Near-fatal Ventricular Arrhythmias. *N Engl J Med* 1997; 337: 1576
10. Cooper JM, Katcher MS, Orlov MV. Implantable Devices for the Treatment of Atrial Fibrillation. *N Engl J Med* 2002; 346: 2062-2068
11. Calkins H. Catheter ablation for cardiac arrhythmias. *Med Clin North Am* 2001; 85: 473-502
12. Gutiérrez O, Araya V. Manual de arritmias cardiacas. Guía diagnóstica y terapéutica. San José: Editorial de la Universidad de Costa Rica, 2002; 269; 171-177